

ATTEINTE NEUROLOGIQUE MICRO-TRAUMATIQUE DE L'ÉPAULE

Dct Olivier FICHEZ

**Centre de rhumatologie et
traumatologie du sport le St louis**

SAINT RAPHAËL

EPAULE NEUROLOGIQUE MICRO-TRAUMATIQUE

Cette pathologie est remarquable car apanage quasi exclusive de la traumatologie sportive.

La difficulté diagnostique tient au fait qu'il s'agit des mêmes sports que ceux inducteurs de lésions de coiffe des rotateurs et d'instabilité de l'épaule.

Il s'agit pourtant de lésions fréquentes particulièrement au volley et au tennis



**EN PREMIER LIEU IL CONVIENT
D'ELIMINER UNE LESION NEUROLOGIQUE
CORRELATIVE A UN MACRO-
TRAUMATISME**

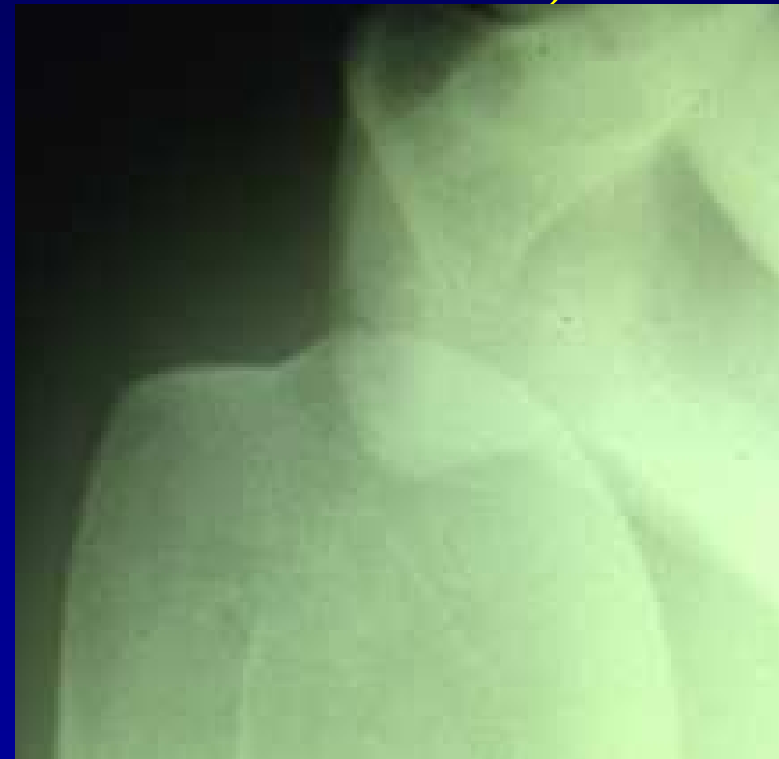(Luxation, fracas articulaire ou osseux)

**Etude de J Y ALNOT sur 67
lésions neurologiques vues à
Bichat entre 1988 et 1993 :**

**31 cas étaient secondaires à
une luxation de l'épaule
avec 2 localisations
dominantes**

1° LE NERF AXILAIRE

**2° LE NERF SUS
SCAPULAIRE**



**Risque neurologique des
Luxations Estimé entre 10 à 30%**

ATTEINTE DU NERF AXILLAIRE

La zone d'agression se situe au niveau du point de fixation du nerf au carré de Velpeau

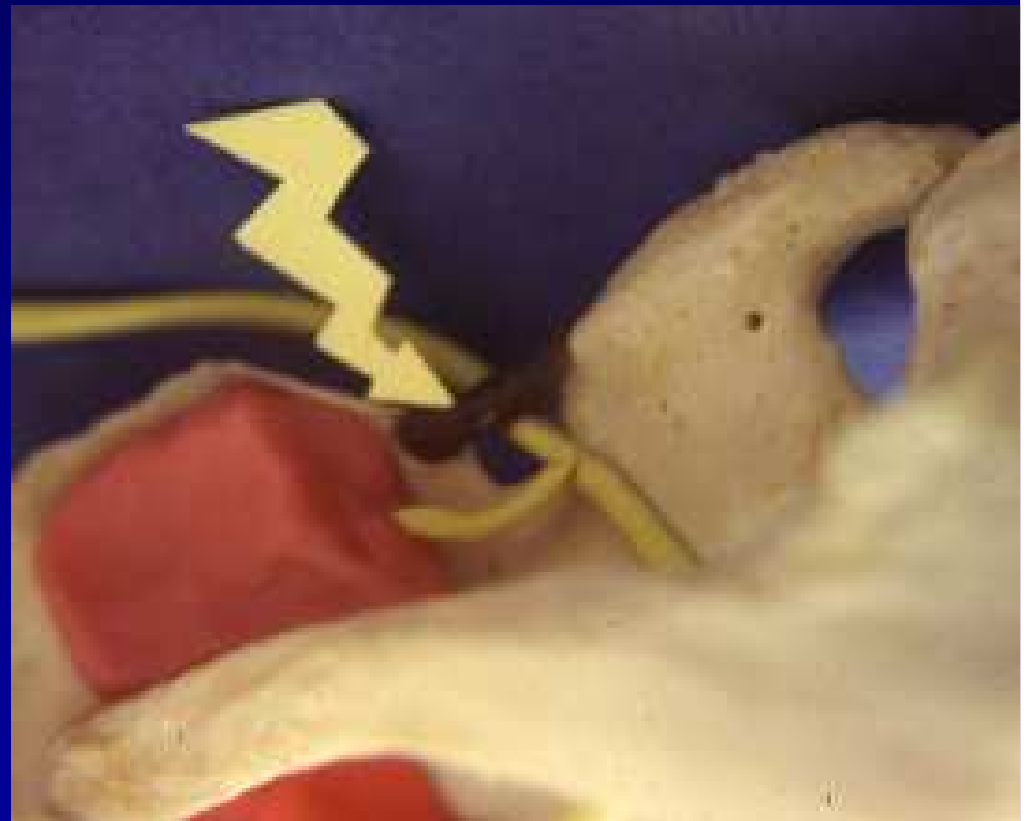Il en résulte une amyotrophie du deltoïde principalement au niveau de son chef antérieur

Passé un délai de 6 mois ces auteurs proposent un traitement chirurgical par greffe neurologique à partir d'un tronçon pris au niveau du nerf saphène externe avec 21 bons résultats sur 23 cas opérés

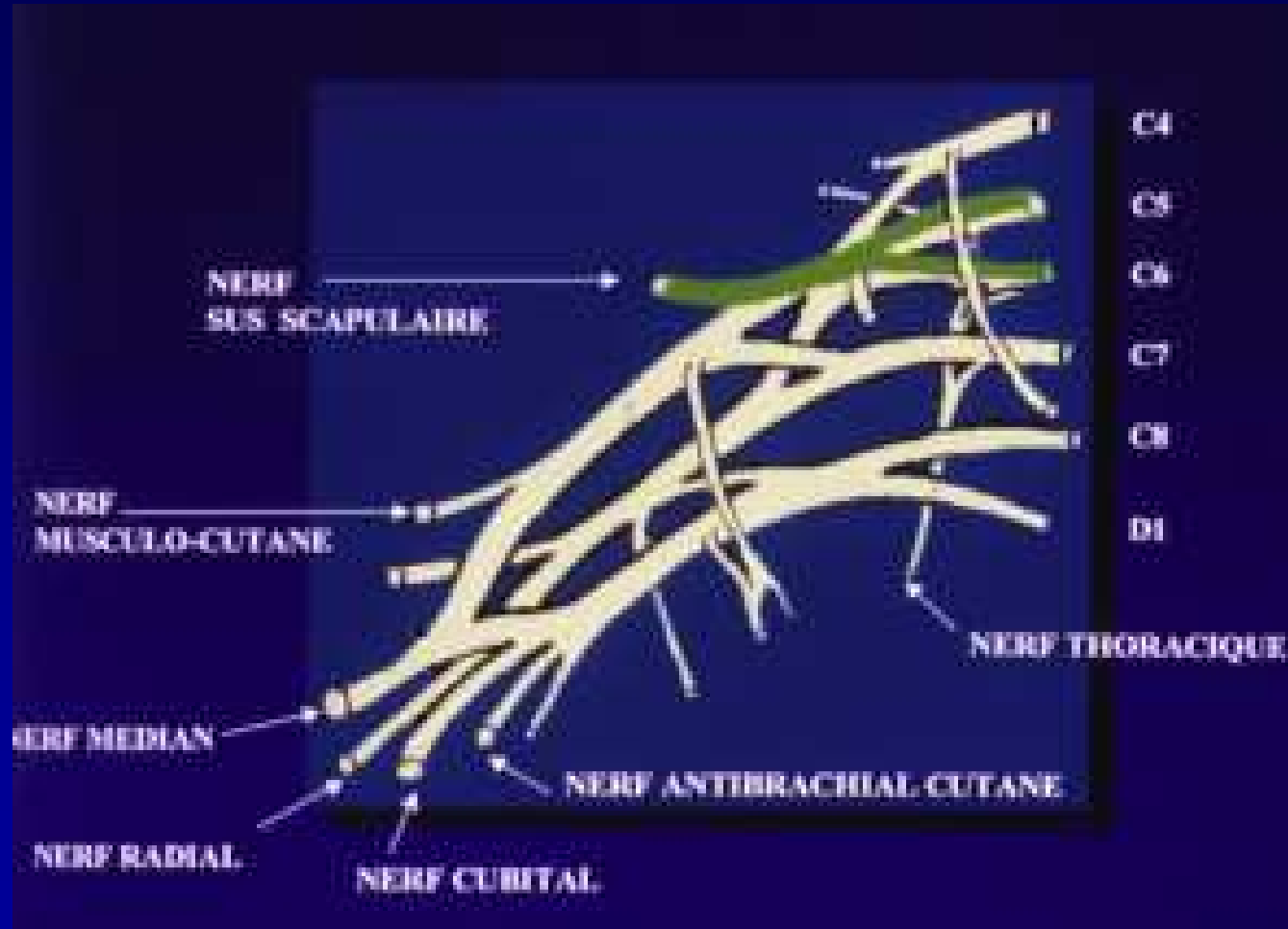


ATTEINTE DU NERF SUS-SCAPULAIRE

**CONCERNE EN MACRO
TRAUMATOLOGIE SPORTIVE
ESSENTIELLEMENT AU
NIVEAU DE L'ECHANCRURE
CORACOIDIENNE ELLE FERA
L'OBJET DE L'ESSENTIEL DE
NOTRE EXPOSE DANS LE
CADRE DE LA MICRO-
TRAUMATOLOGIE SPORTIVE
OU LA CINESIOLOGIE DU
GESTE SPORTIF SEMBLE LE
PRINCIPAL ELEMENT
INDUCTEUR DE CES LESIONS**

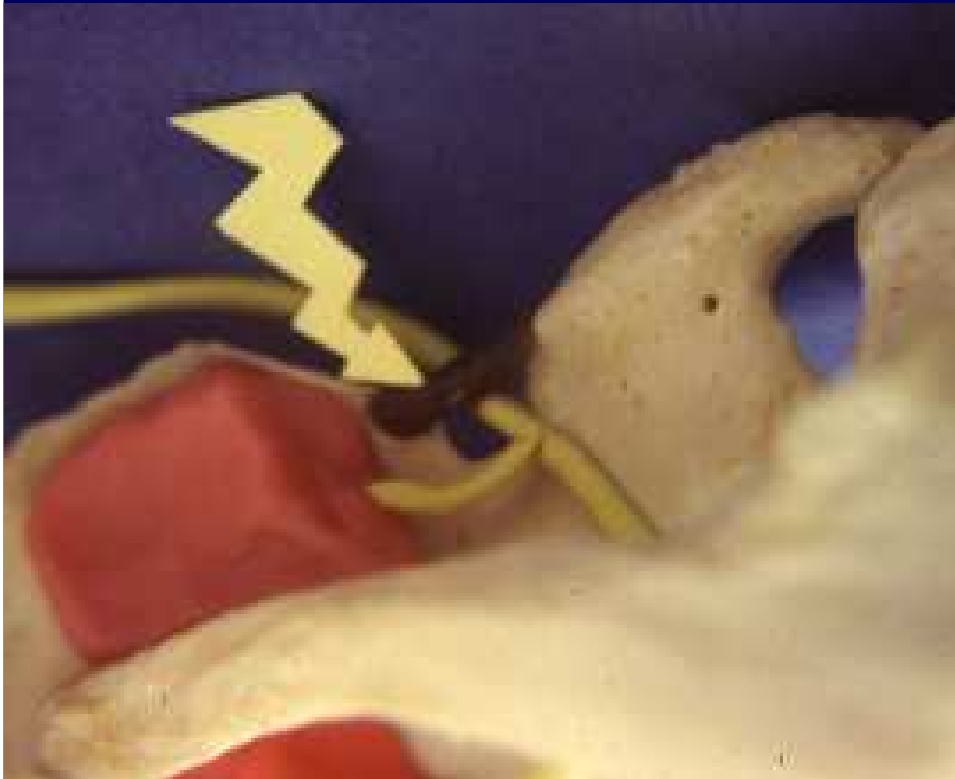

ANATOMIE DU NERF SUS SCAPULAIRE

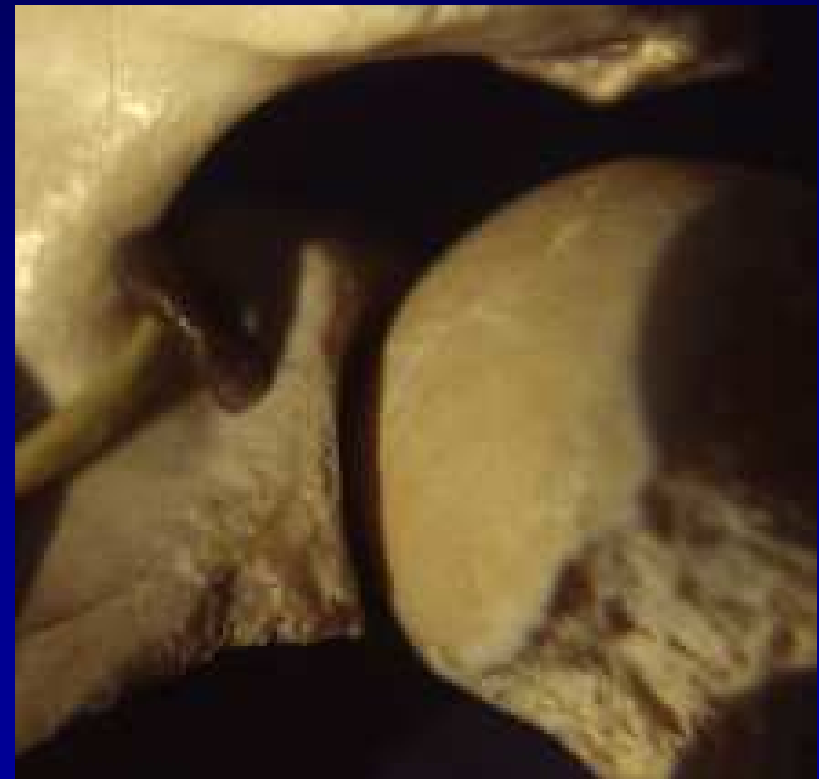

NAISSANCE A PARTIR DES RACINES C5 C6 DU PLEXUS BRACHIAL

ANATOMIE DU NERF SUS SCAPULAIRE



Echancrure coracoïde



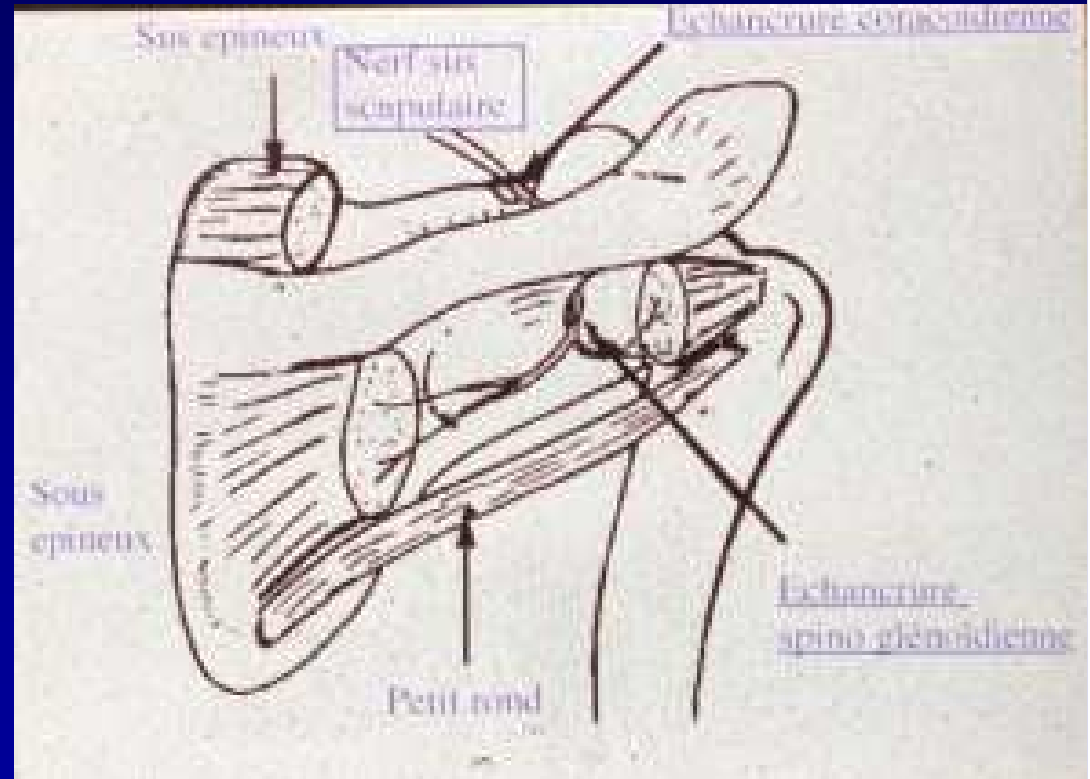
Echancrure spino-glenoïde

COROLAIRE PHYSIO- PATHOLOGIQUE

Il existe 2 zones
potentielles
d'agression du nerf
sus scapulaire

1° L'échancrure
coracoïdienne

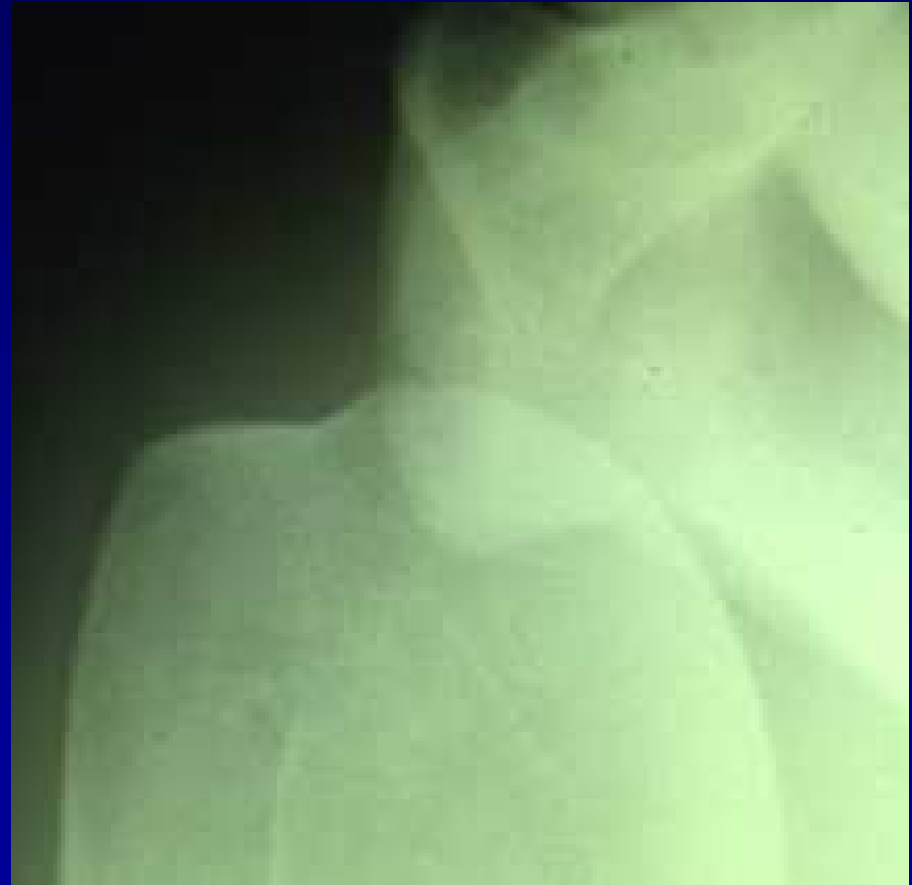2° L'échancrure spino-
glénoïdienne



LES MECANISMES LESIONNELS

**1° Les fractures ou
luxations**

**Nous l'avons vu
toute fracture ou
luxation peut
générer une
atteinte du nerf
sus-scapulaire**

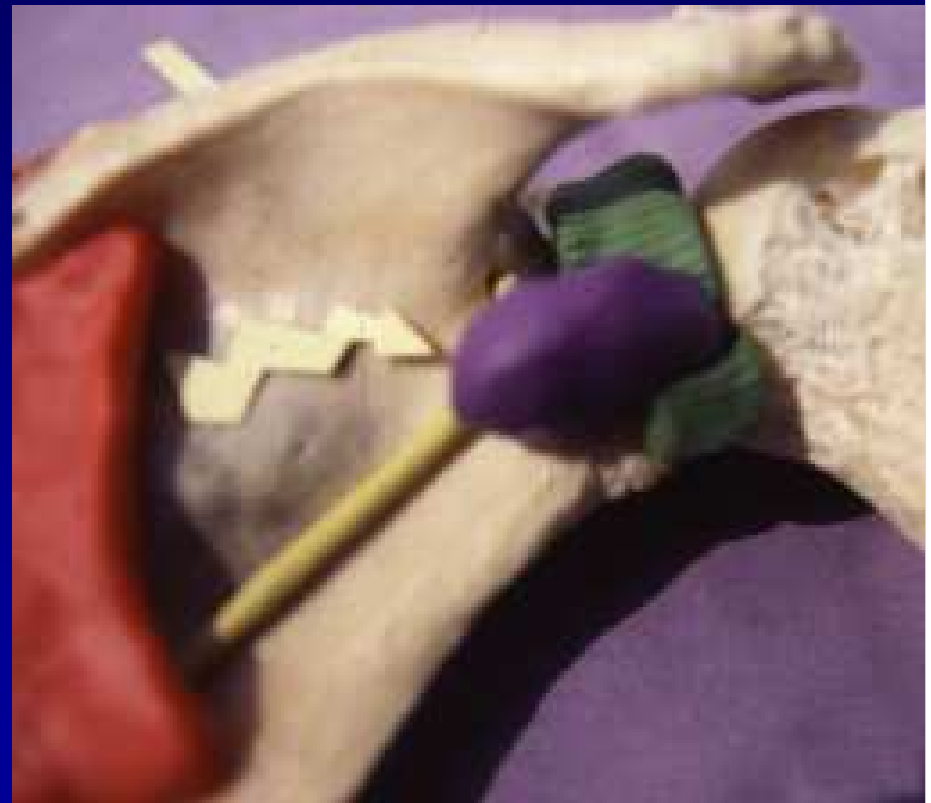

LES MECANISMES LESIONNELS

2° Tout élément de masse peut réaliser un facteur de compression sur le nerf sus-scapulaire.

Beaucoup d'auteurs insistent sur les kystes synoviaux qui émergent le plus souvent de la capsule postérieure et sont souvent corrélés à une instabilité postérieure.

Ils sont parfaitement visualisés en IRM

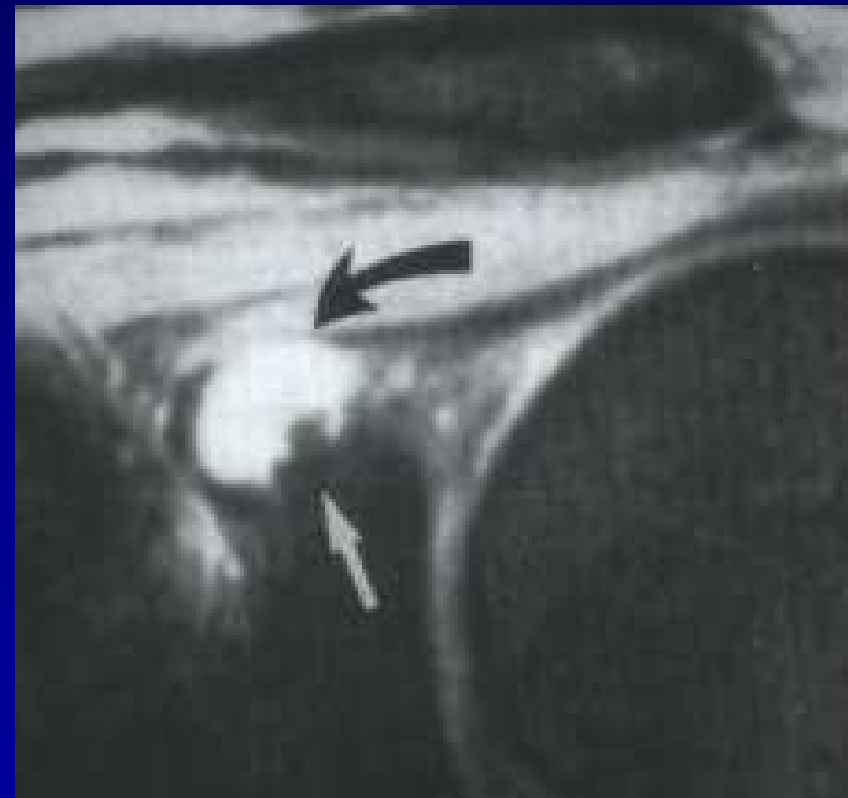

LES MECANISMES LESIONNELS

2° Tout élément de masse peut réaliser un facteur de compression sur le nerf sus-scapulaire.

Beaucoup d'auteurs insistent sur les kystes synoviaux qui émergent le plus souvent de la capsule postérieure et sont souvent corrélés à une instabilité postérieure.

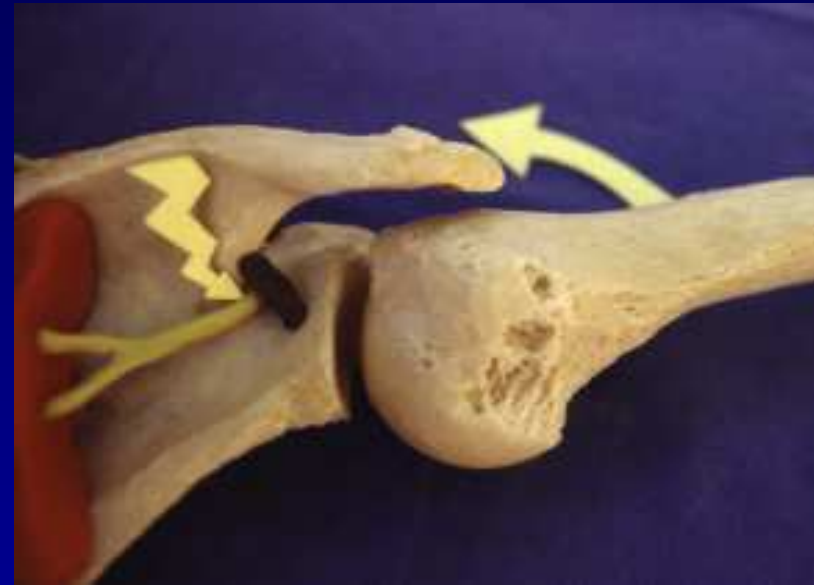Ils sont parfaitement visualisés en IRM



LES MECANISMES LESIONNELS

3° UN ETIREMENT ENTRE 2 POINTS FIXES LORS DE LA PRATIQUE SPORTIVE

Fin de mouvement en
anté-pulsion lors du
smash au volley ou au
tennis au niveau de l'
échancrure spino
glénoïdienne réalisant un
effet bretelle (sling
effect)



LES MECANISMES LESIONNELS

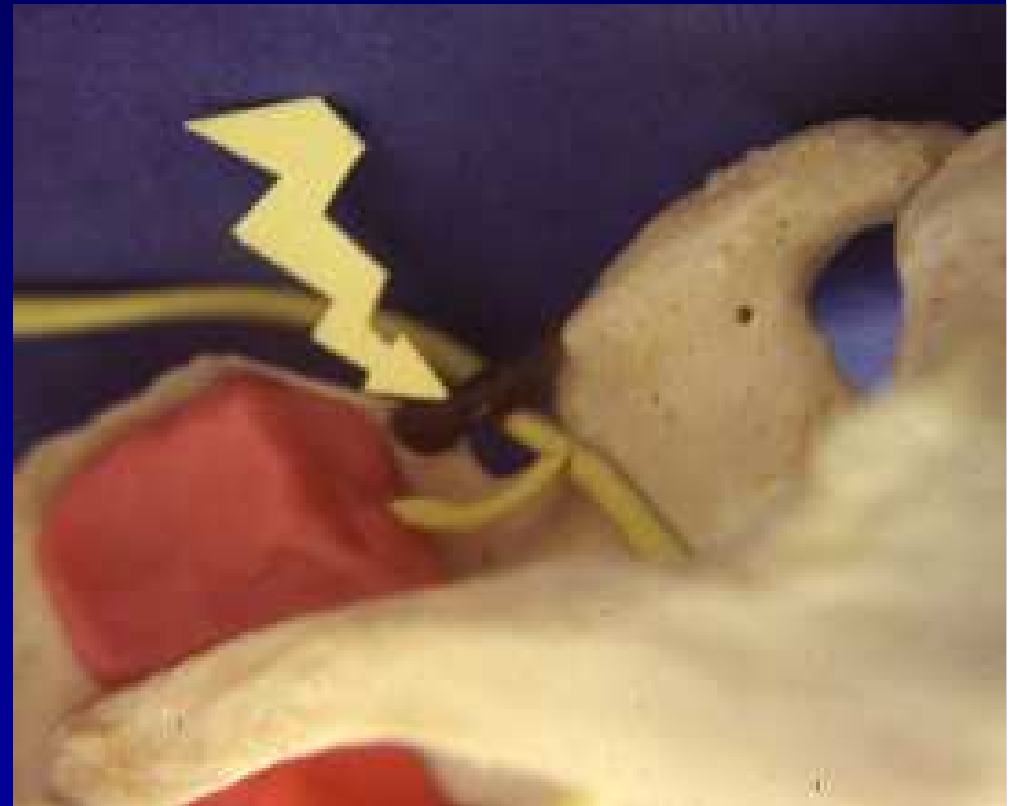4° Les syndromes cannaux
qui se situent à 2 niveaux

-Au niveau de l'échancrure
coracoïdienne

.dysplasie

.hypertrophie du ligament
coracoïdien

-Au niveau de l'échancrure
spino glénoïdienne par
hyper trophie du ligament
spino glénoïdien



LES MECANISMES LESIONNELS

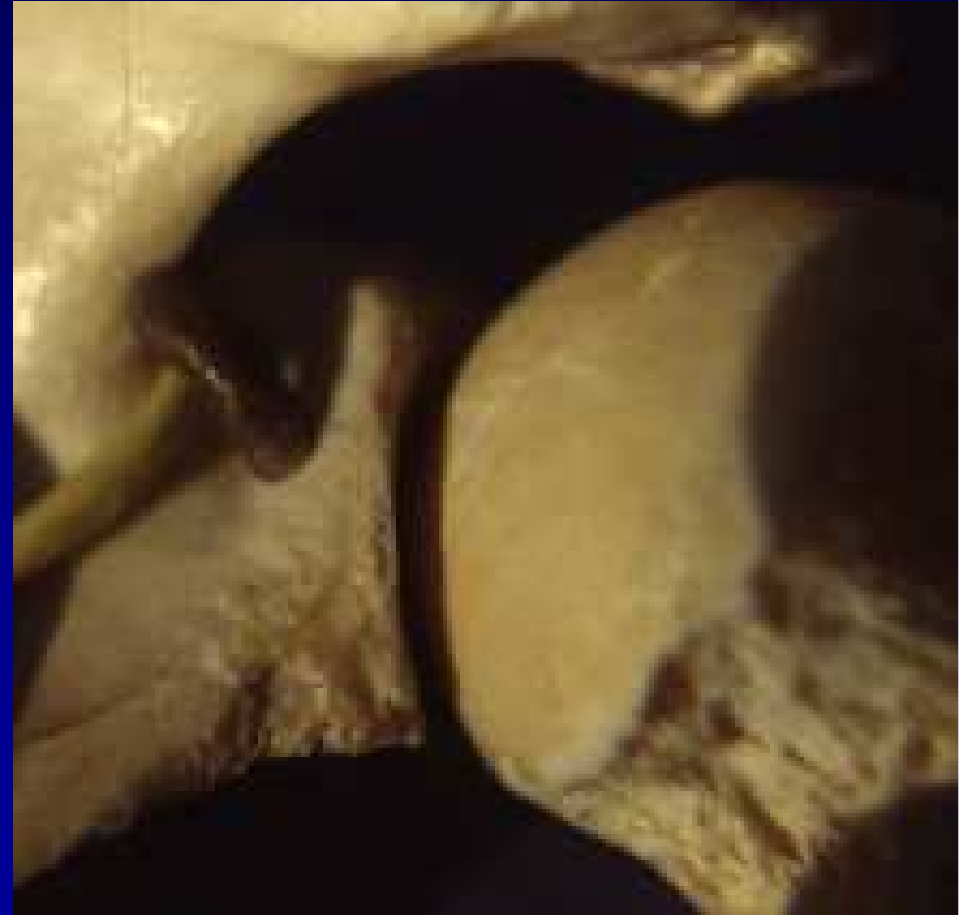4° Les syndromes cannaux
qui se situent à 2 niveaux

-Au niveau de l'échancrure
coracoïdienne

.dysplasie

.hypertrophie du ligament
coracoïdien

-Au niveau de l'échancrure
spino glénoïdienne par
hyper trophie du ligament
spino glénoïdien



LES MECANISMES LESIONNELS

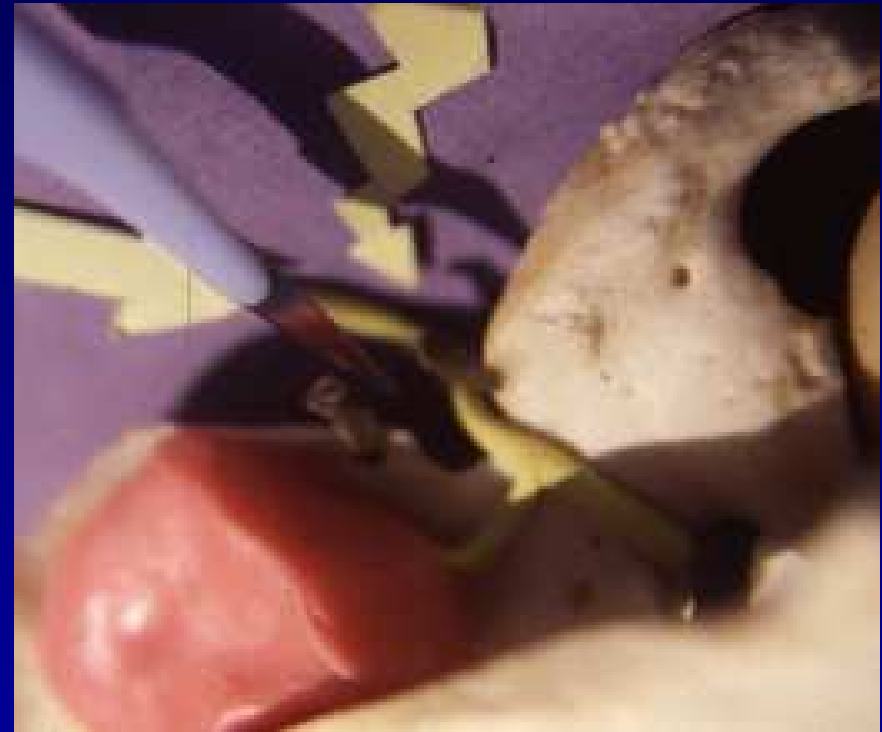4° Les syndromes cannaux
qui se situent à 2 niveaux

-Au niveau de l'échancrure
coracoïdienne

.dysplasie

.hypertrophie du ligament
coracoïdien

-Au niveau de l'échancrure
spino glénoïdienne par
hyper trophie du ligament
spino glénoïdien



Section du ligament
hypertrophique

Corrolaire thérapeutique →

QUEL SPORT, QUEL MOUVEMENT

EN PREMIER LIEU LE VOLLEYBALL

3 TYPES DE GESTES

1° Le smash et le service
(particulièrement le service
croisé)

2° Le service flottant

L'antépulsion est brusquement
freinée générant une
solicitation excentrique de
la coiffe

3° La défense plongée



QUEL SPORT, QUEL MOUVEMENT

EN SECONDE LIEU LE TENNIS

Ce sont les mêmes gestes
les mêmes
mouvements
particulièrement lors
du service et du smash



QUEL SPORT, QUEL MOUVEMENT

ENFIN TOUS LES SPORTS DE LANCER LEGER

- Le hand, javelot....
- Les pitchers au baseball

Travail de Stevens en 90
montrant une diminution
des vitesses de conduction
à l'EMG au cours de la
saison



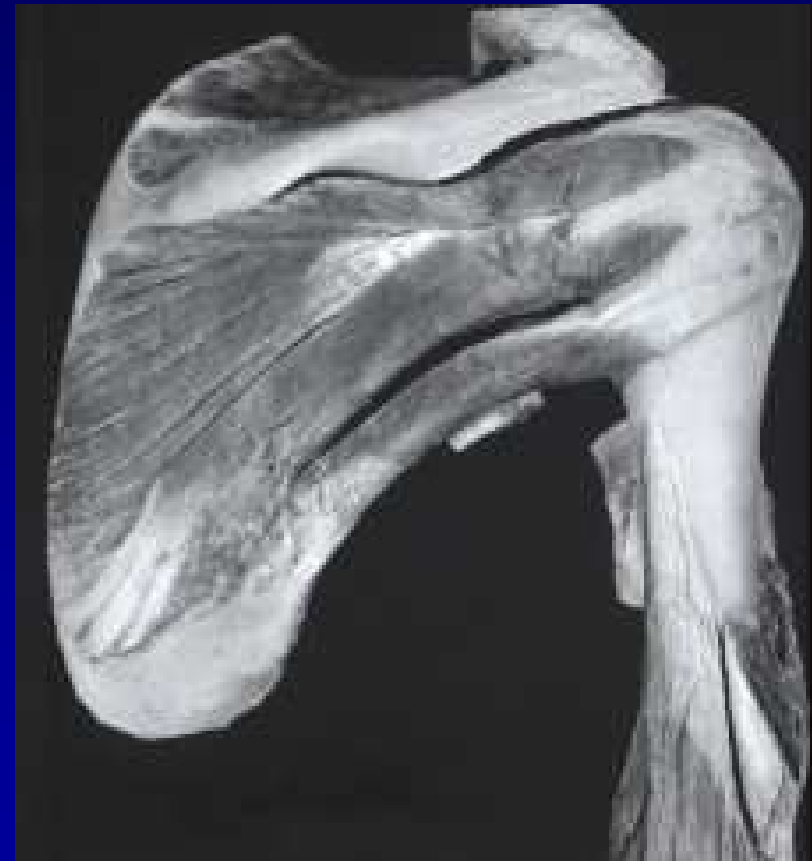DIAGNOSTIC CLINIQUE INITIAL DIFFICILE

(même sports que ceux inducteurs de lésions
de la coiffe)

AU STADE INITIAL PRE- AMYOTROPHIQUE

A l'interrogatoire

- La douleur est au 1er plan de
siège plus volontiers
postérieur correspondant à
l'innervation du sus et sous
épineux
- Mais c'est surtout la notion
d'une baisse de performance
qui doit attirer l'attention



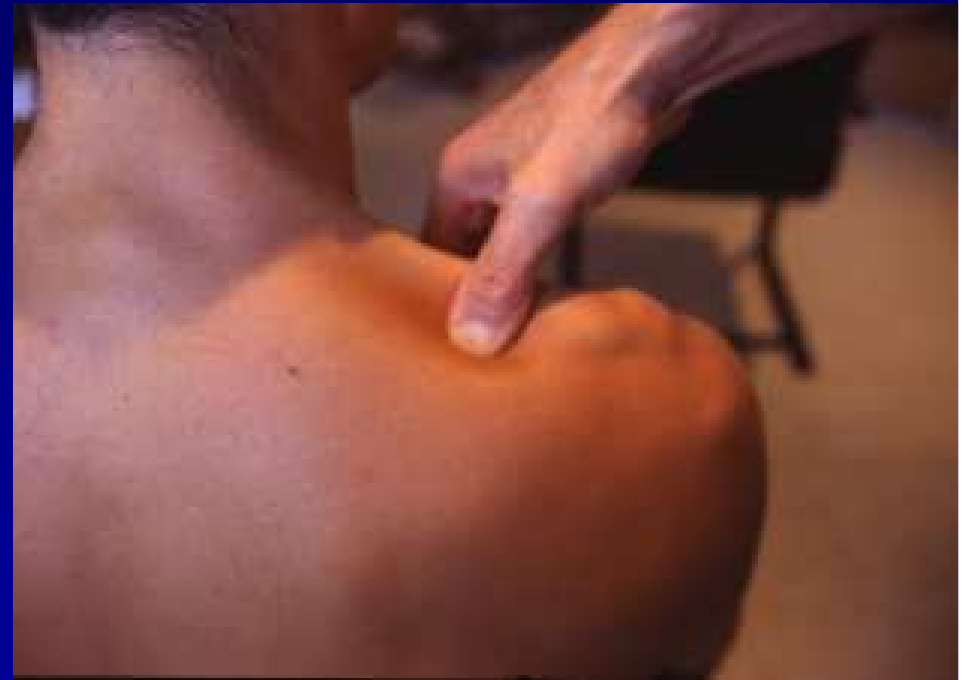DIAGNOSTIC CLINIQUE INITIAL

**A L'EXAMEN AU STADE
PRE AMYOTROPHIQUE
3 SIGNES PRINCIPAUX**

A LA PALPATION

**Douleur à la partie interne de
la portion horizontale de la
coracoïde**

**Douleur à la jonction 1/3
externe 2/3 interne de
l'épine de l'omoplate
(échancrure spino glénoïde)**



DIAGNOSTIC CLINIQUE INITIAL

**A L'EXAMEN AU STADE
PRE AMYOTROPHIQUE
3 SIGNES PRINCIPAUX**

**A LA MOBILISATION
PASSIVE**

**C'est essentiellement le
CROSS ADDUCTION
TEST décrit par Thomson
et Koppel**

**Eliminer à la palpation une
lésion acromio-claviculaire**

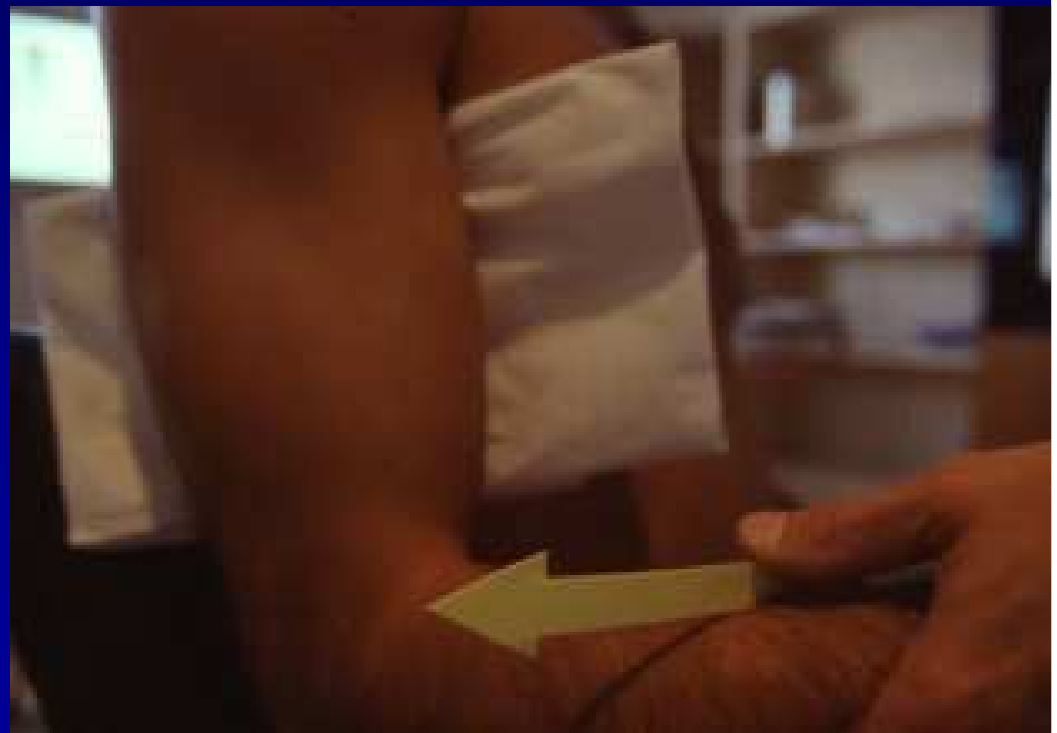

DIAGNOSTIC CLINIQUE INITIAL

A L'EXAMEN AU
STADE PRE
AMYOTROPHIQUE 3
SIGNES PRINCIPAUX

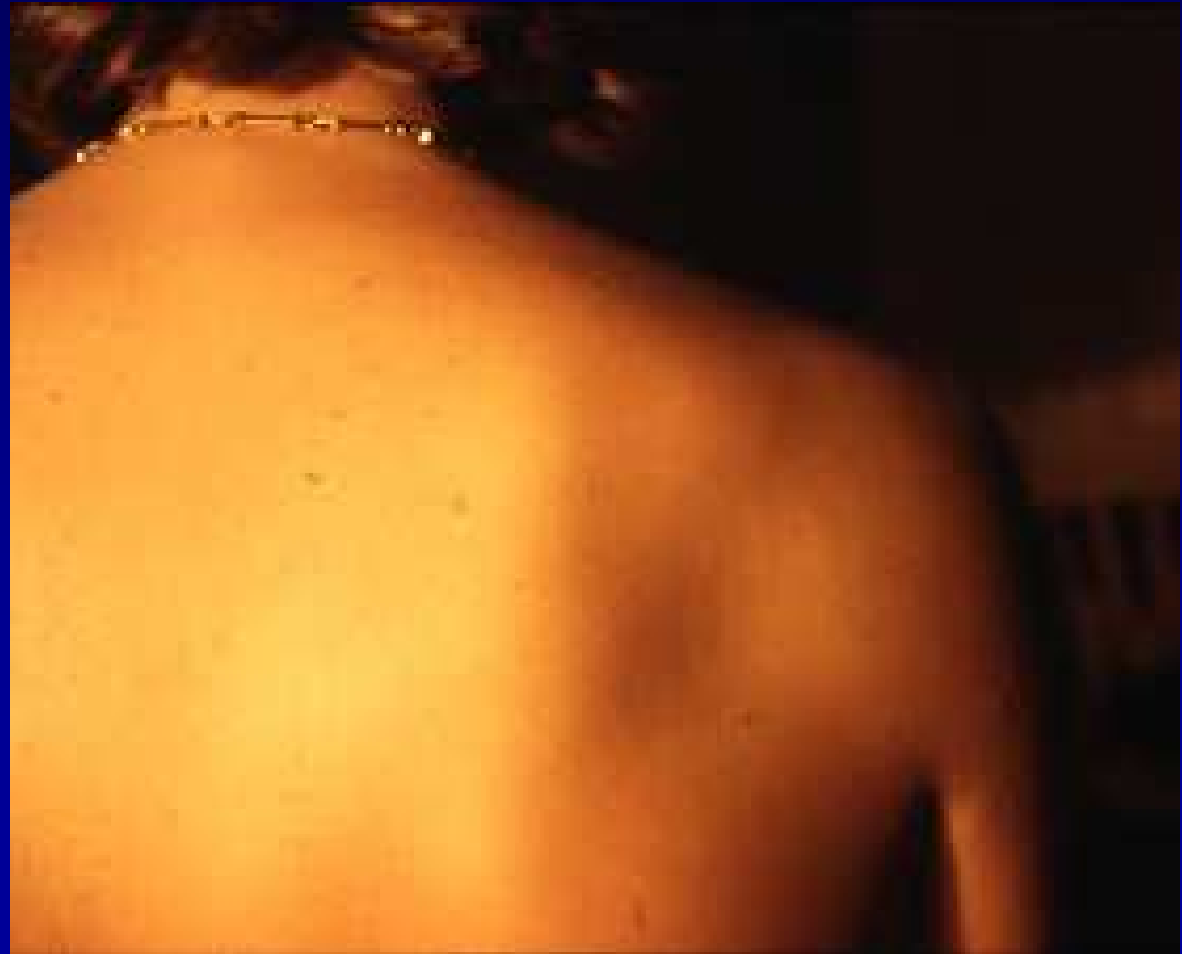AU TESTING
ISOMETRIQUE

Faiblesse du sus et surtout
du sous épineux



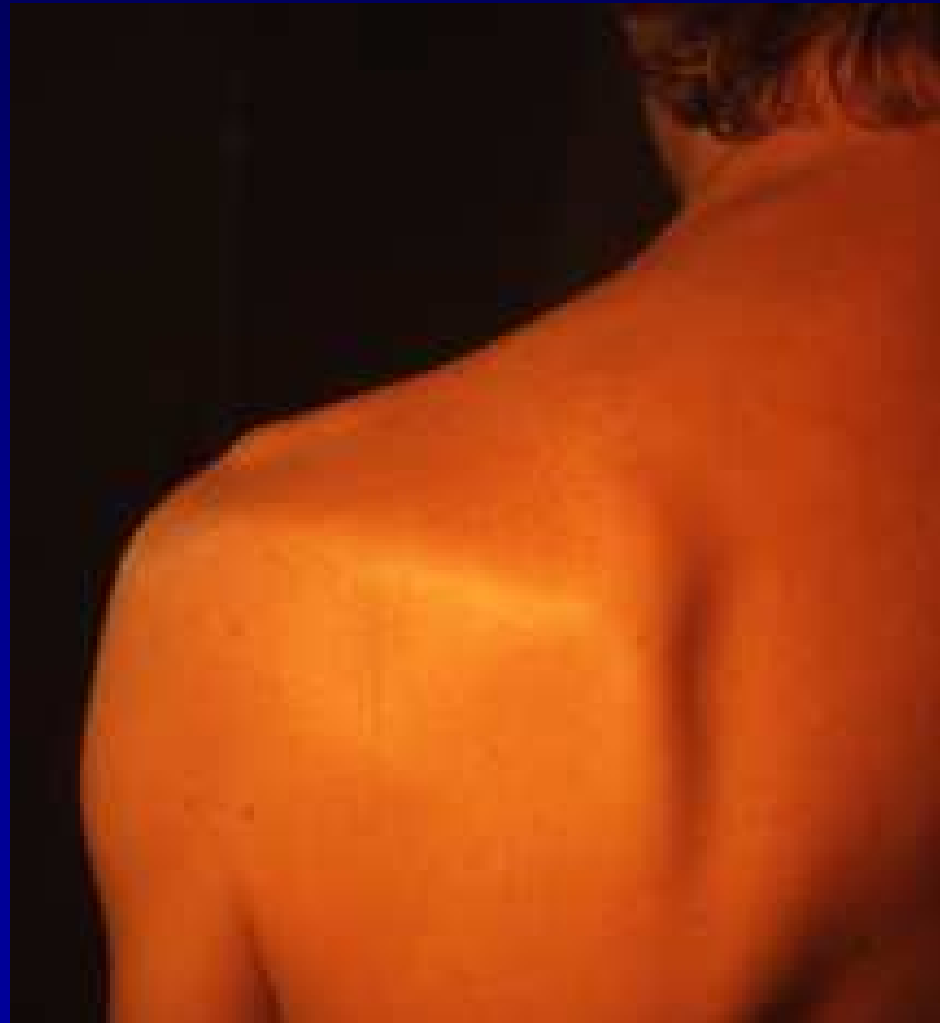DIAGNOSTIC CLINIQUE BEAUCOUP PLUS FACILE AU STADE AMYOTROPHIQUE

**C'EST 1 SIGNE
TARDIF
TOUCHANT
LE SOUS ET
OU LE SUS
EPINEUX**



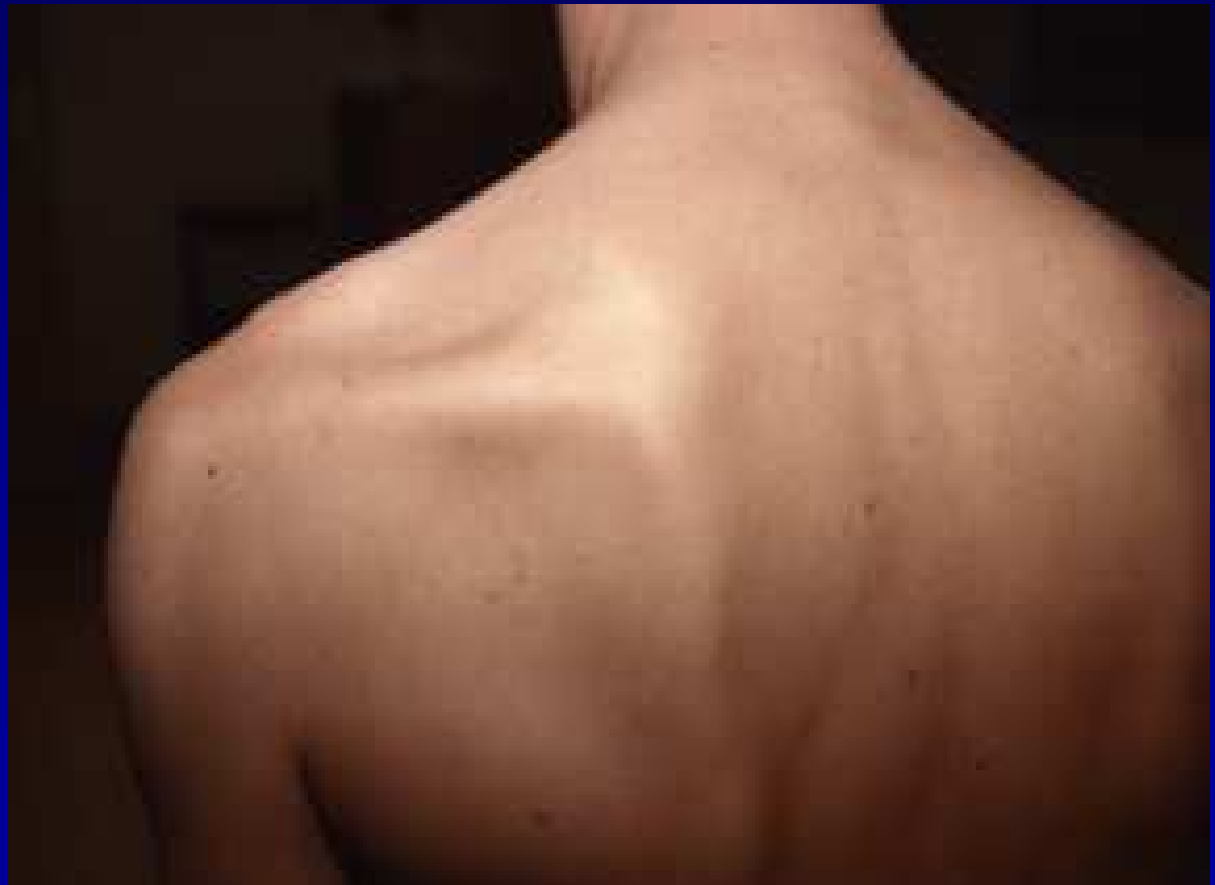DIAGNOSTIC CLINIQUE BEAUCOUP PLUS FACILE AU STADE AMYOTROPHIQUE

**C'EST 1 SIGNE
TARDIF
TOUCHANT
LE SOUS ET
OU LE SUS
EPINEUX**



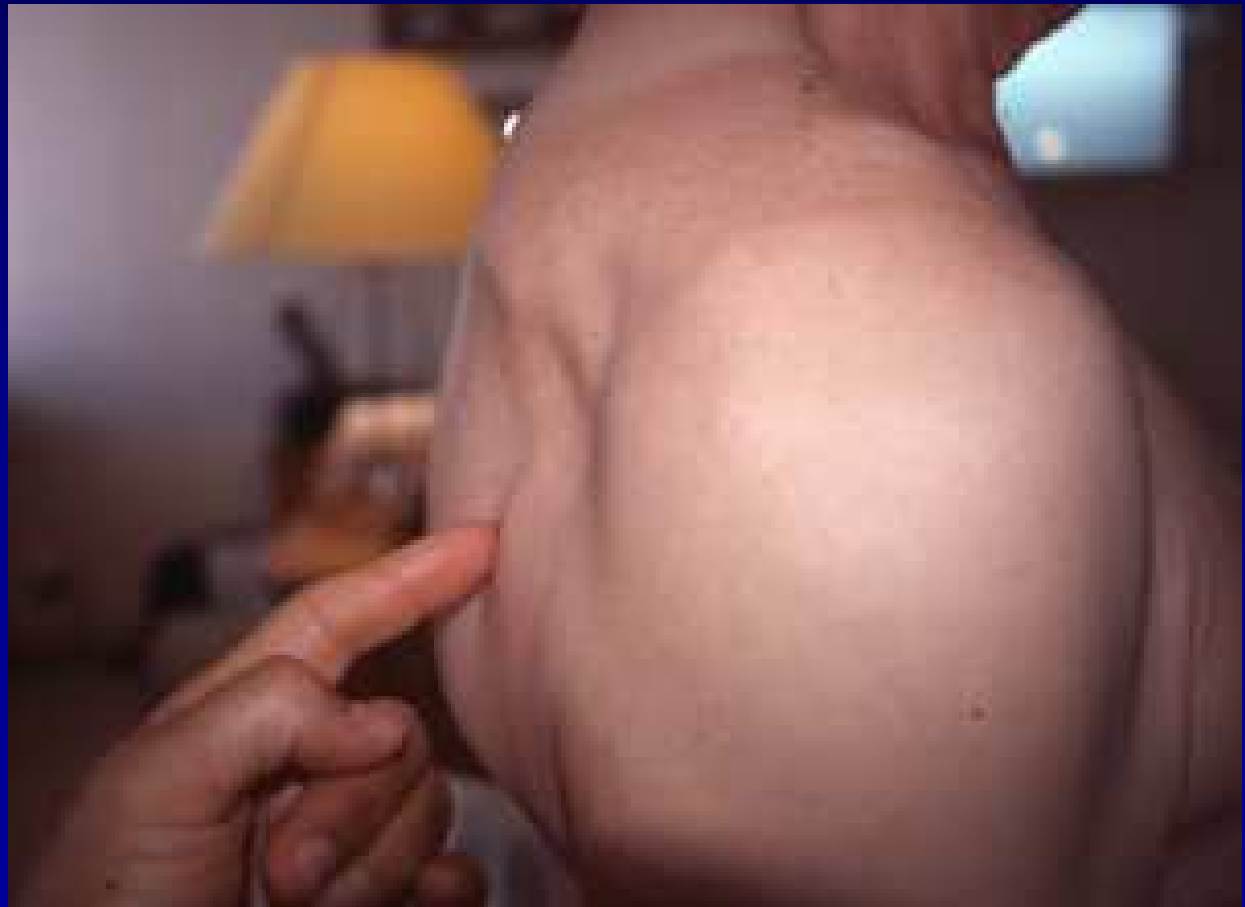DIAGNOSTIC CLINIQUE BEAUCOUP PLUS FACILE AU STADE AMYOTROPHIQUE

**C'EST 1 SIGNE
TARDIF
TOUCHANT
LE SOUS ET
OU LE SUS
EPINEUX**



DIAGNOSTIC CLINIQUE BEAUCOUP PLUS FACILE AU STADE AMYOTROPHIQUE

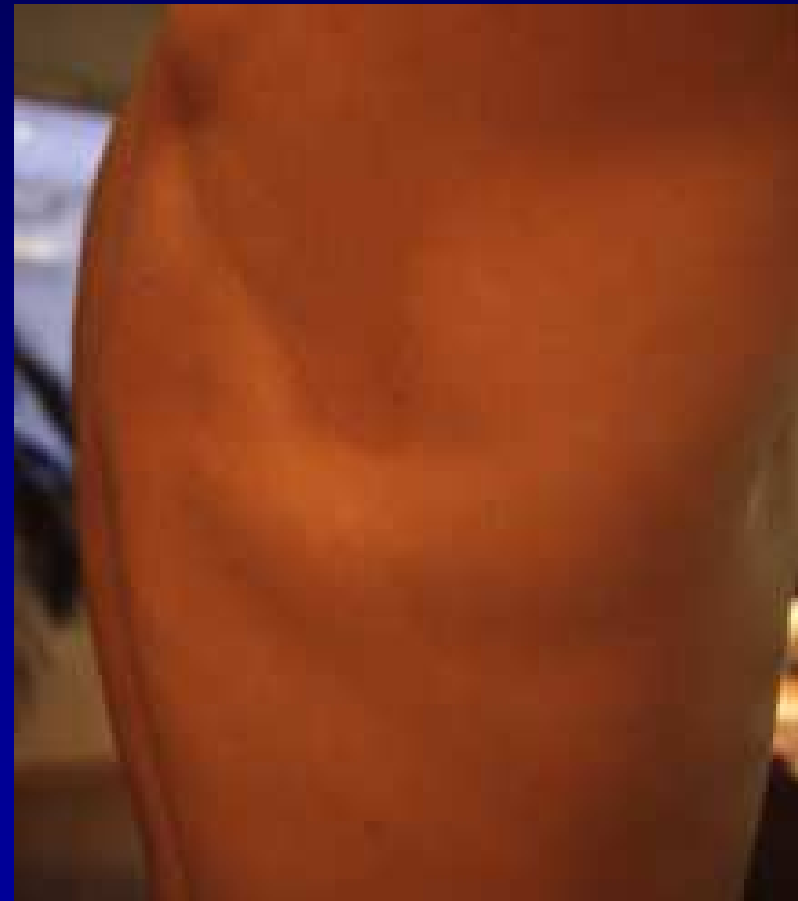**C'EST 1 SIGNE
TARDIF
TOUCHANT
LE SOUS ET
OU LE SUS
EPINEUX**



DIAGNOSTIC CLINIQUE : EPREUVE DYNAMIQUE

A L'EXAMEN
L'INSPECTION
PEUT ETRE
AFFINE PAR DES
EPREUVES
DYNAMIQUES

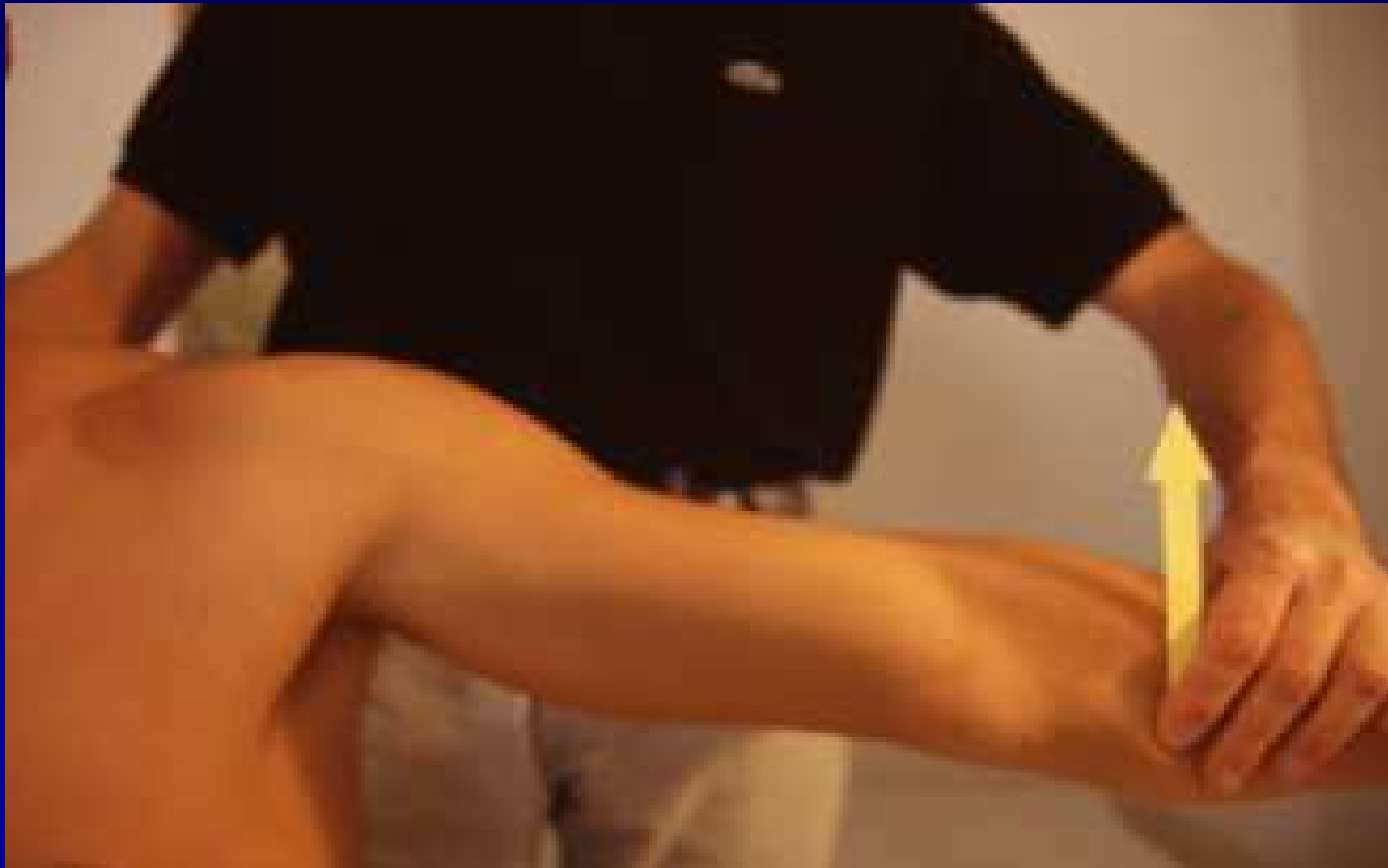- POMPES
- RETRO PULSION
MAINS DOS



POMPES

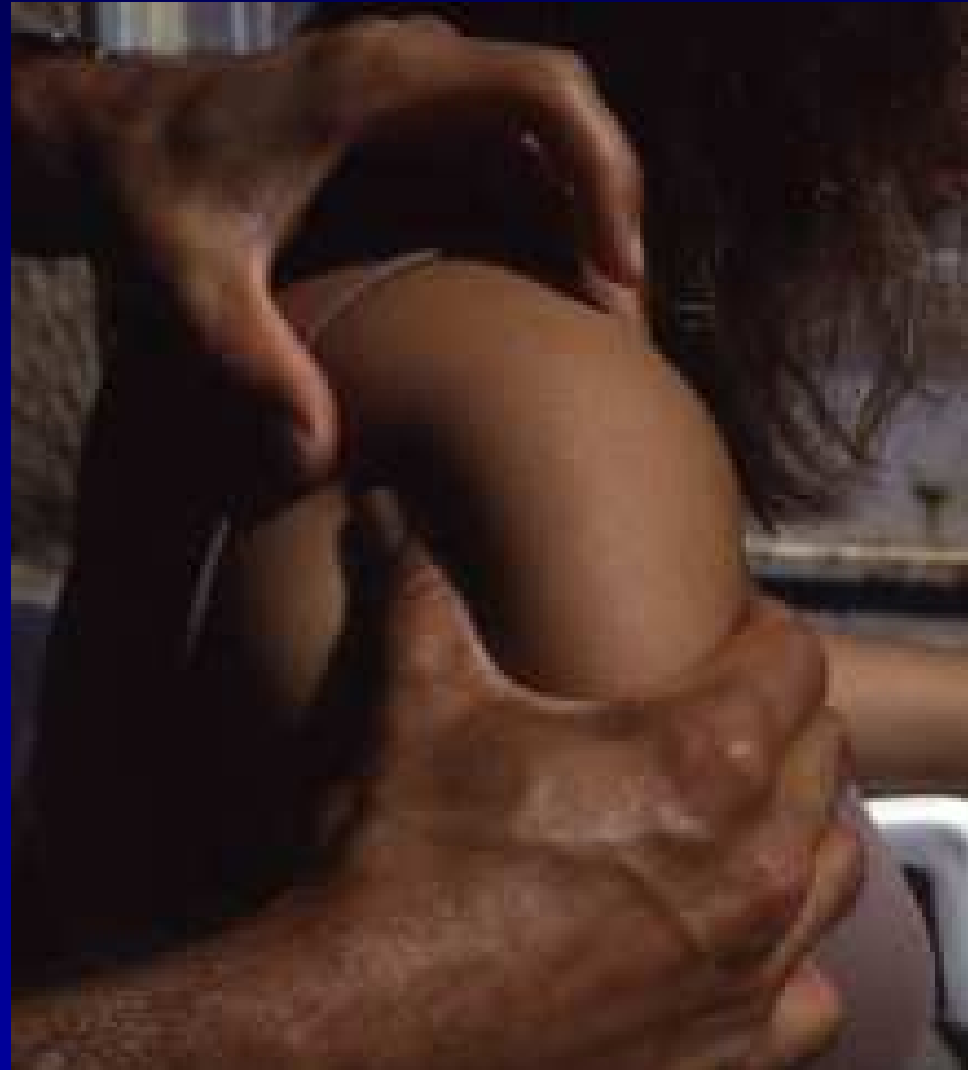EXAMEN PROGRAMME SYSTEMATIQUE

A LA RECHERCHE D'UNE ATTEINTE DE LA COIFFE DES ROTATEURS



EXAMEN PROGRAMME SYSTEMATIQUE

**A LA
RECHERCHE
D'UNE
INSTABILITE
ANTERIEURE**



EXAMEN PROGRAMME SYSTEMATIQUE

**A LA
RECHERCHE
D'UNE
INSTABILITE
ANTERIEURE**



EXAMENS COMPLEMENTAIRES

LA RADIOGRAPHIE

1° TECHNIQUE

Dégage l'échancrure
coronoïdienne

(cliché en abduction
rotation externe)

Plus difficile en spino
glénoïdien

2° DIAGNOSTIQUE DIFFERENCIEL

- Processus expansif
- Pathologie de coiffe

TRAVAIL RADIOGRAPHIQUE SUR L'EPAULE DU VOLLEYEUR ET DU TENNIS

1° Abaissement significatif

De l'épaule dominante par

Rapport au coté opposé

2° Par contre pas de

Corrélation entre

l'abaissement et les

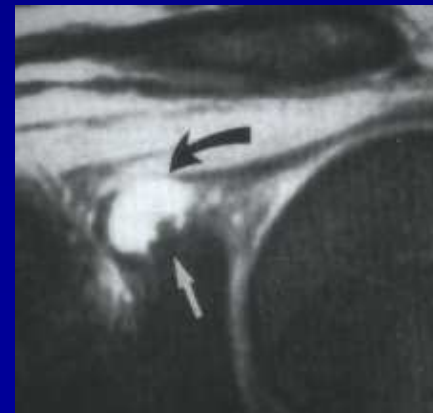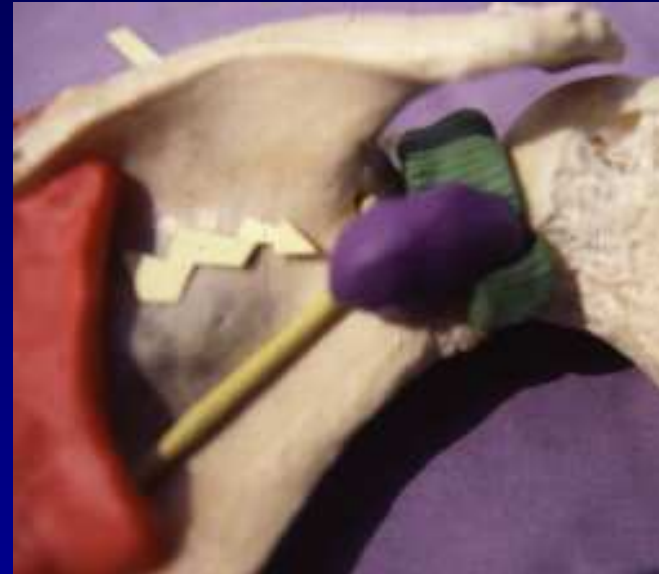Perturbations à l'EMG

EXAMENS COMPLEMENTAIRES

L'IRM

**Son intérêt principal
repose sur la mise en
évidence des kystes
synoviaux comprimant
potentiellement le nerf
sus scapulaire**

**Ces kystes sont souvent
l'expression d'instabilité
postérieure**

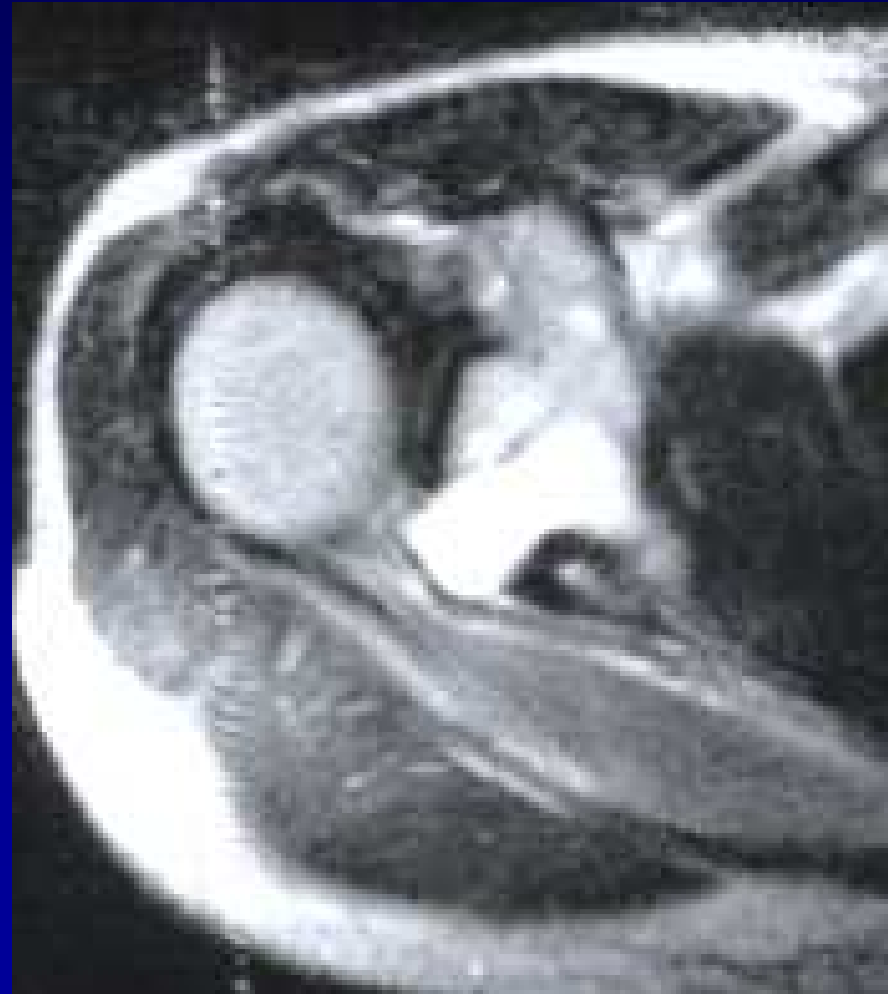


EXAMENS COMPLEMENTAIRES

L'IRM

Son intérêt principal
repose sur la mise en
évidence des kystes
synoviaux comprimant
potentiellement le nerf
sus scapulaire

Ces kystes sont souvent
l'expression d'instabilité
postérieure



EXAMEN COMPLEMENTAIRE L'EMG

CONFIRME L'ATTEINTE DU SUS SCAPULAIRE

1° Sous réserve d'une bonne technique (aiguille co-axiale)

2° D'une étude précise de tout les territoires de proximité permettant

- De différencier l'atteinte mixte sus et sous épineux de l'atteinte isolée du sous épineux à l'échancrure spino glénoïdienne
- De rechercher l'atteinte associée du nerf sus scapulaire et du nerf de Charles Bell
- D'éliminer 1 atteinte radiculaire

RESULTATS DE L'EMG

EXISTENCE D'UNE ATTEINTE MUSCULAIRE NEUROGENE

- 1° Augmentation des chronaxies
- 2° Potentiel de fibrillation
- 3° Diminution de la richesse des tracés

EXISTENCE D'UNE PERTURBATION DE LA CONDUCTION MOTRICE

- 1° Allongement des latences distales au point d'ERB
 - 2,7 au sus épineux (pathologique 3,8)
 - 3,3 au sous épineux (pathologique 4,5)
- 2° Altération de la réponse au potentiel évoqué

**Travail chez des pitchers : pas d'atteinte en début de saison
Mais apparition de perturbations en milieu de saison**

DIAGNOSTIQUE DIFFERENTIEL

**IL EST TRES DIFFICILE A LA
PHASE
DE DEBUT PRE-
AMYOTROPHIQUE
BEAUCOUP PLUS FACILE A LA
PHASE D'ETAT LORSQUE
L'AMYOTROPHIE S'EST
INSTALEE**

1° A LA PHASE DE DEBUT

Il est difficile:

- ce sont les mêmes sports
- ce sont les mêmes gestes
- ce sont presque les mêmes douleurs

QUE CEUX générant les lésions de coiffe

MAIS

1° LA FAIBLESSE ET LE DEFICIT
PROPRIOCEPTIF DOMINE

2° LE TESTING TENDINO-MUSCULAIRE EST PEU
DOULOUREUX

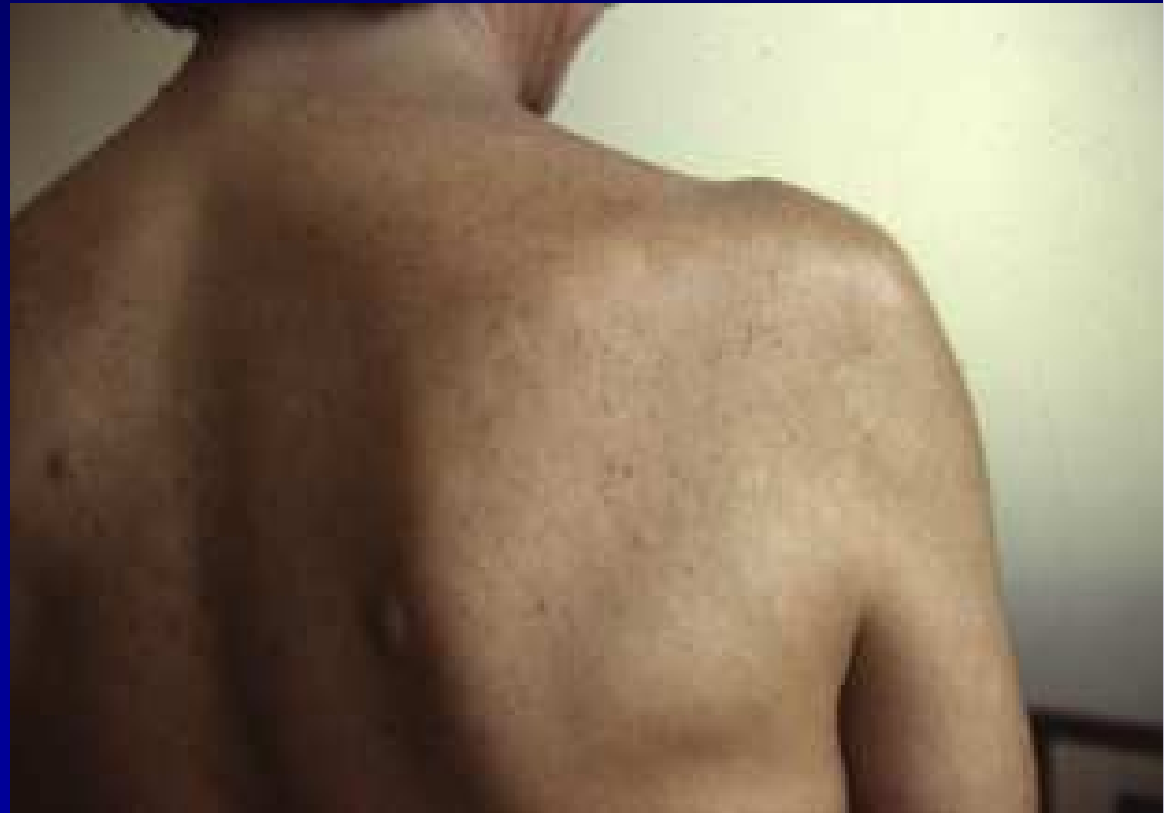2° A LA PHASE D'ETAT C'EST LE DIAGNOSTIQUE DIFFERENTIEL DE L'AMYOTROPHIE

- Souffrance radiculaire C5 C6
- Syndrome de Parsonage turner

EN CAS DE SOUFFRANCE RADICULAIRE

A l'inspection

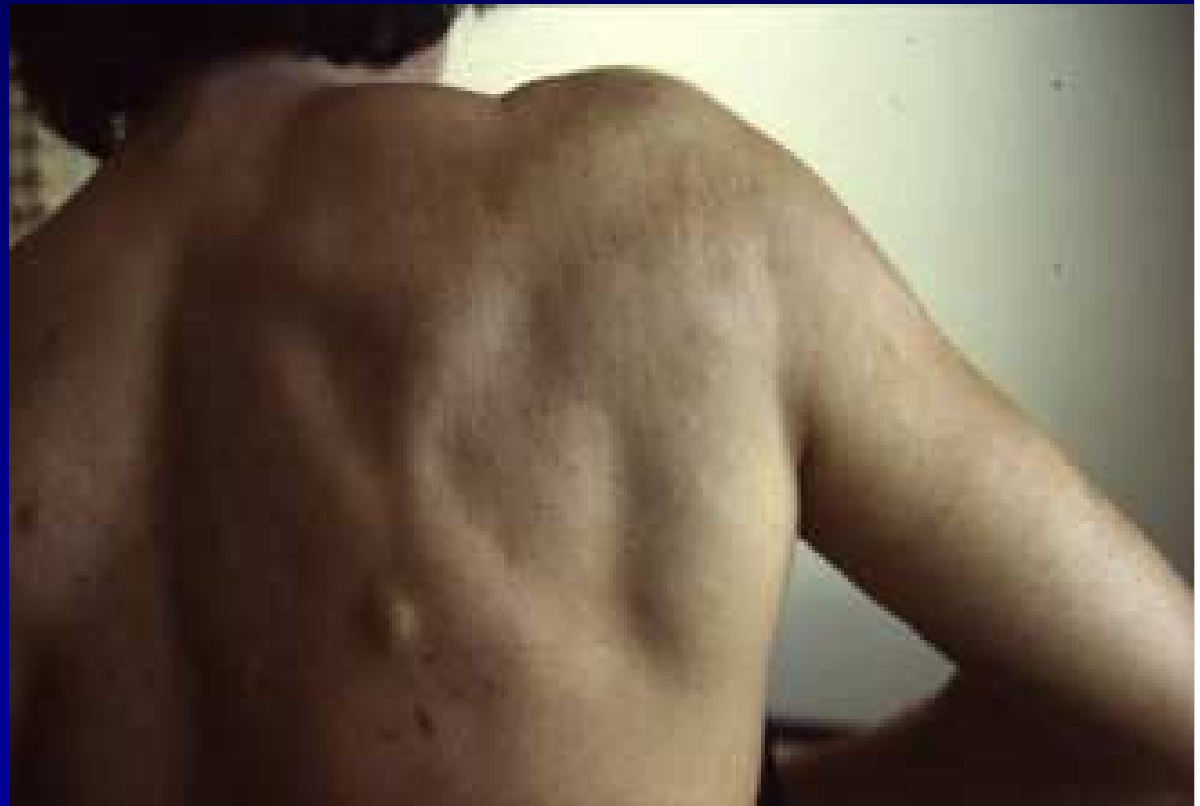**l'amyotrophie dépasse
le territoire du sus et
du sous épineux pour
toucher les fixateurs
de l'omoplate
particulièrement lors
des épreuves
dynamiques**



EN CAS DE SOUFFRANCE RADICULAIRE

A l'inspection

l'amyotrophie dépasse
le territoire du sus et
du sous épineux pour
toucher les fixateurs
de l'omoplate
particulièrement lors
des épreuves
dynamiques



L'EMG CONFIRMERA L'ATTEINTE RADICULAIRE

TRAITEMENT

**AU STADE DE DEBUT LE
TRAITEMENT
CONSERVATEUR
DOMINE**

**REPOS SPORTIF
PROLONGE DE
PLUSIEURS SEMAINES**

1° LA REEDUCATION

**Son ambition est de stabiliser
l'omoplate et la gléno-
humérale par un travail du
rhomboïde du grand
rond, du sous scapulaire et
du trapèze**



TRAITEMENT

**AU STADE DE DEBUT LE
TRAITEMENT
CONSERVATEUR DOMINE**

**2° LES INFILTRATIONS
LOCALES**

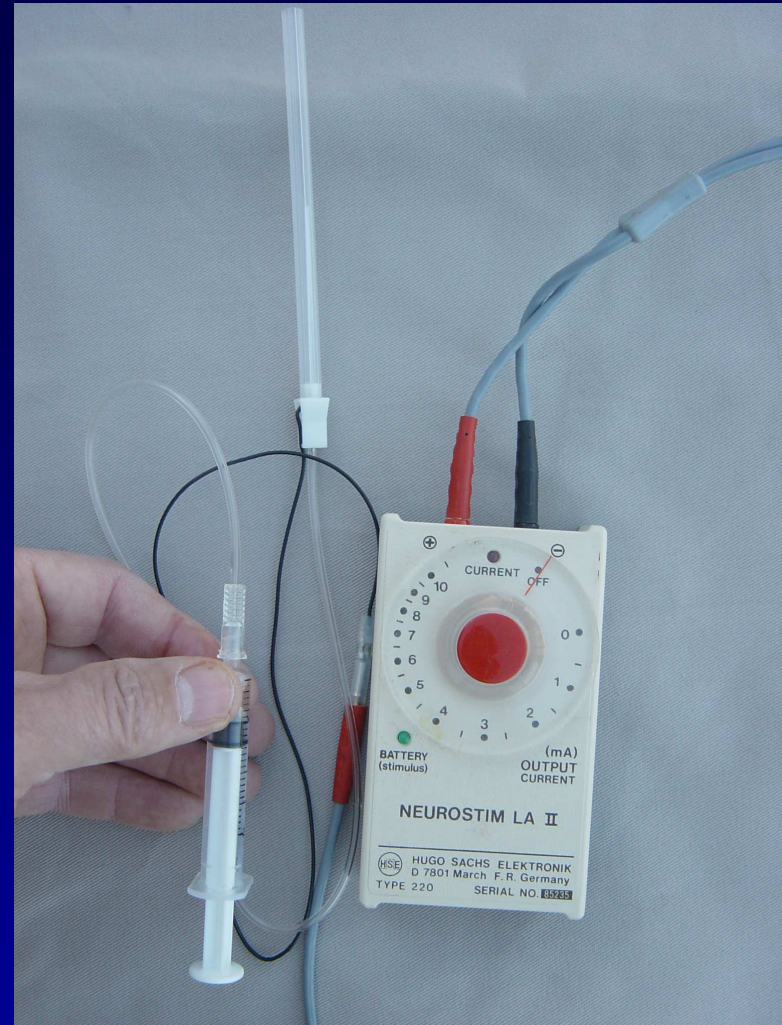
**Très intéressantes elles
supposent**

**-Un repérage du site lésionnel
en s'aidant de l'EMG**

-Une bonne technique

**.Soit sous scopie (infra
structure lourde)**

**.Soit par une technique
d'électro stimulation
(Fichez, Honorat, Zakarian)**



**Aiguille électrode reliée
À un électro-stimulateur
Atteignant 10 milli ampère**

TRAITEMENT

**AU STADE DE DEBUT LE
TRAITEMENT
CONSERVATEUR DOMINE**

**2° LES INFILTRATIONS
LOCALES**

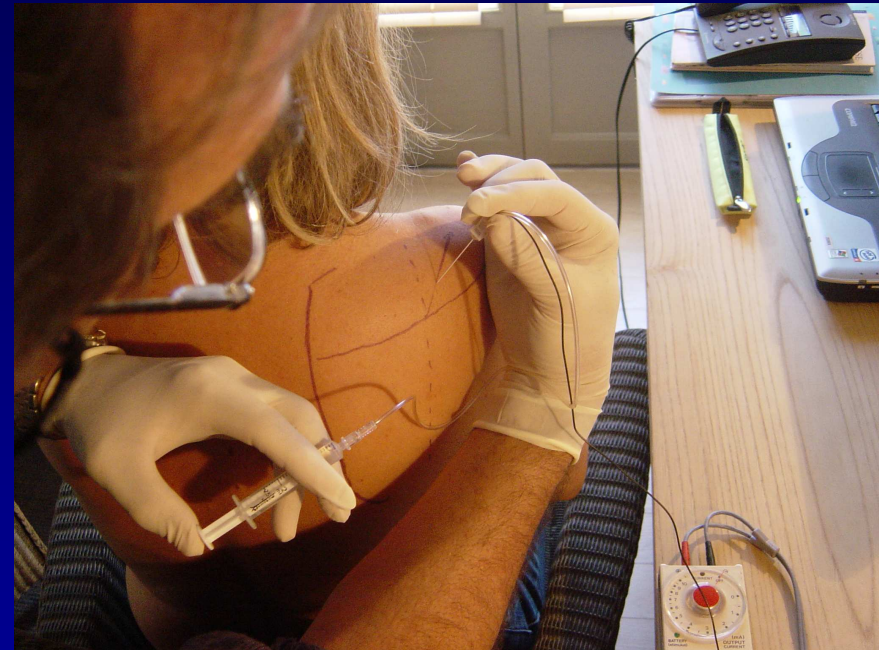
**Très intéressantes elles
supposent**

**-Un repérage du site lésionnel
en s'aidant de l'EMG**

-Une bonne technique

**.Soit sous scopie (infra
structure lourde)**

**.Soit par une technique
d'électro stimulation
(Fichez, Honorat, Zakarian)**



**Aiguille électrode reliée
À un électro-stimulateur
Atteignant 10 milli ampère**

TRAITEMENT

**AU STADE DE DEBUT LE
TRAITEMENT
CONSERVATEUR DOMINE**

**2° LES INFILTRATIONS
LOCALES**

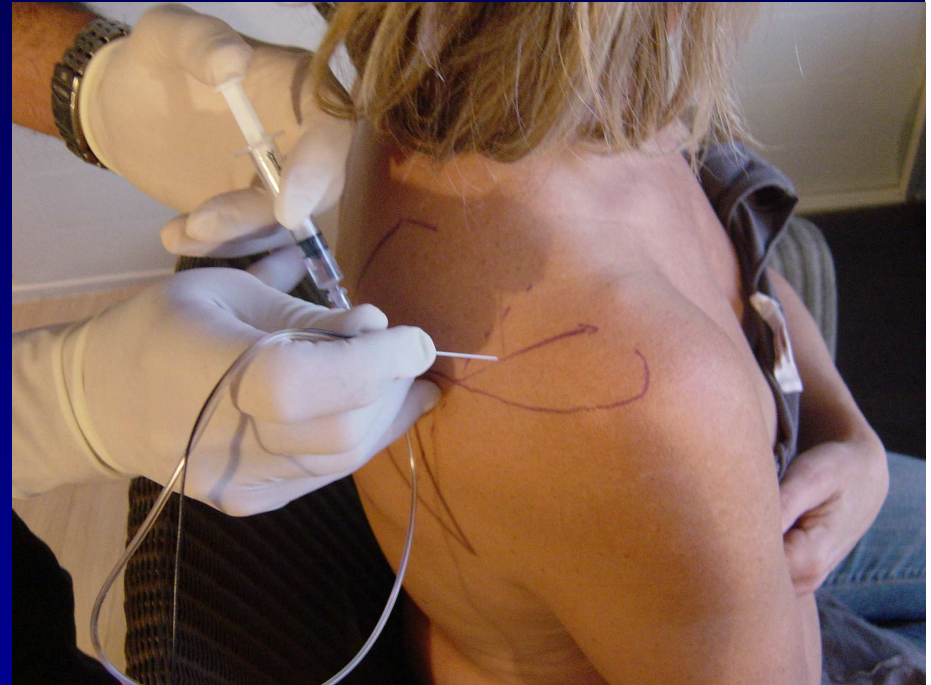**Très intéressantes elles
supposent**

**-Un repérage du site lésionnel
en s'aidant de l'EMG**

-Une bonne technique

**.Soit sous scopie (infra
structure lourde)**

**.Soit par une technique
d'électro stimulation
(Fichez, Honorat, Zakarian)**



**Aiguille électrode reliée
À un électro-stimulateur
Atteignant 10 milli ampère**

TRAITEMENT

**AU STADE DE DEBUT LE
TRAITEMENT
CONSERVATEUR DOMINE**

**2° LES INFILTRATIONS
LOCALES**

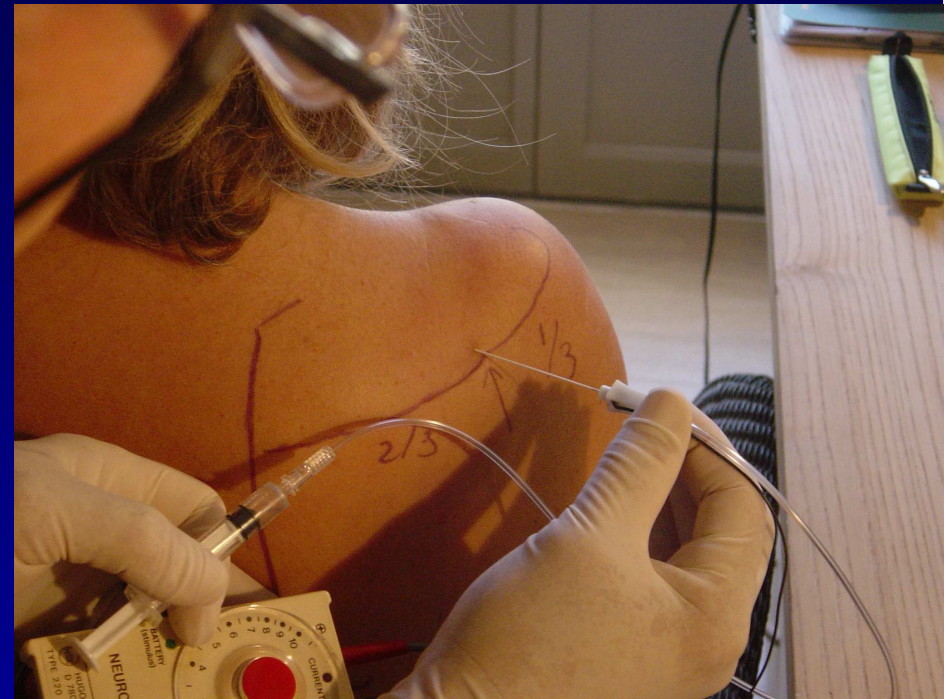
**Très intéressantes elles
supposent**

**-Un repérage du site lésionnel
en s'aidant de l'EMG**

-Une bonne technique

**.Soit sous scopie (infra
structure lourde)**

**.Soit par une technique
d'électro stimulation
(Fichez, Honorat, Zakarian)**



**Aiguille électrode reliée
À un électro-stimulateur
Atteignant 10 milli ampère**

QUELLE PLACE AU TRAITEMENT CHIRURGICAL PRECOCE???

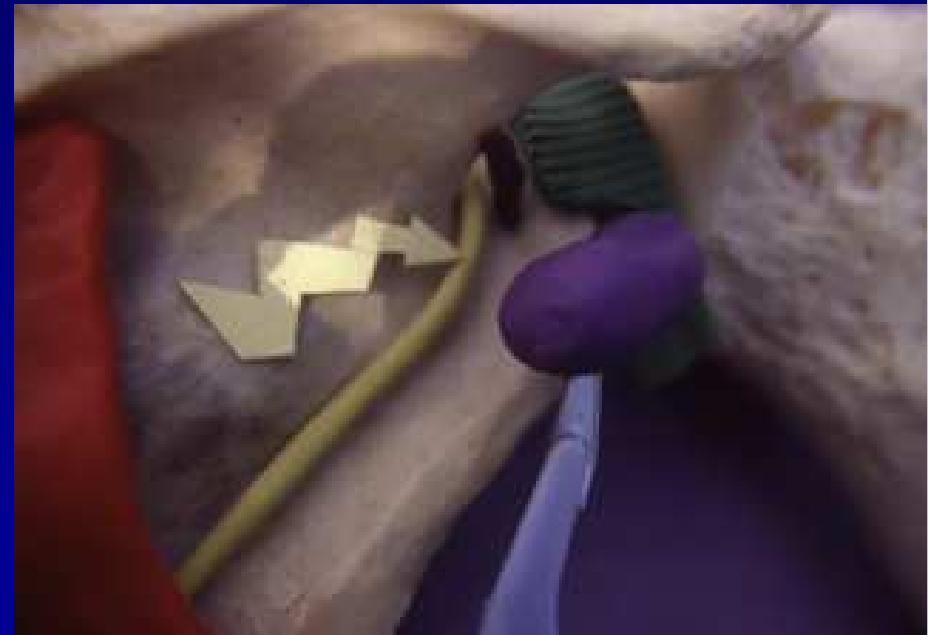ELLE EST DISCUTEE

**1° EN CAS DE KYSTES
SYNOVIAUX**

MAIS

**-ALTERNATIVE PAR
PONCTION INFILTRATION
DE COTICOIDES INTRA
KYSTIQUE**

**-LE KYSTE EST SOUVENT
L'EXPRESSION D'UNE
INSTABILITEPOSTERIEURE
QU'IL FAUDRA TRAITER**

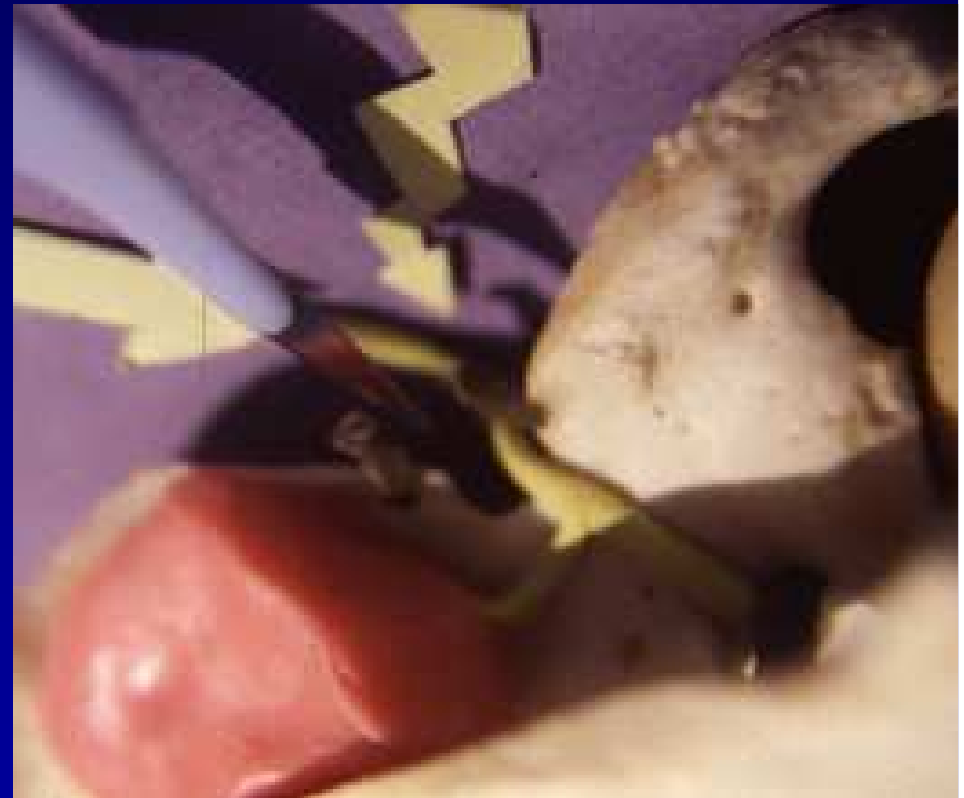

QUELLE PLACE AU TRAITEMENT CHIRURGICAL PRECOCE???

ELLE EST DISCUTEE

**2° EN CAS DE SYNDROME
CANALAIRE**

**Par hypertrophie du ligament
coracoidien ou du ligament
spino-glénoidien justifiant alors
une résection précoce avant
apparition de l'amyotrophie**



TRAITEMENT AU STADE TARDIF

**IL FAUT SAVOIR QUE MALGRE LE CARACTERE
SPECTACULAIRE DE L'AMYOTROPHIE CELLE-
CI EST RELATIVEMENT BIEN TOLEREE**

NOTRE ATTITUDE

1° INFILTRATION SOUS ELECTRO STIMULATION

**2° REEDUCATION DES FIXATEURS DE
L'OMOPLATE+++**

3° MODIFICATION DU GESTE SPORTIF

**A l'entraînement éviter les répétition de smash croisés et
d'adduction forcées**

**4° REPOS SPORTIF BREF AVEC REPRISE DES LA
CESSATION DES DOULEURS**

PATHOLOGIE DU NERF DE CHARLES BELL OU NERF DU GRAND DENTELE

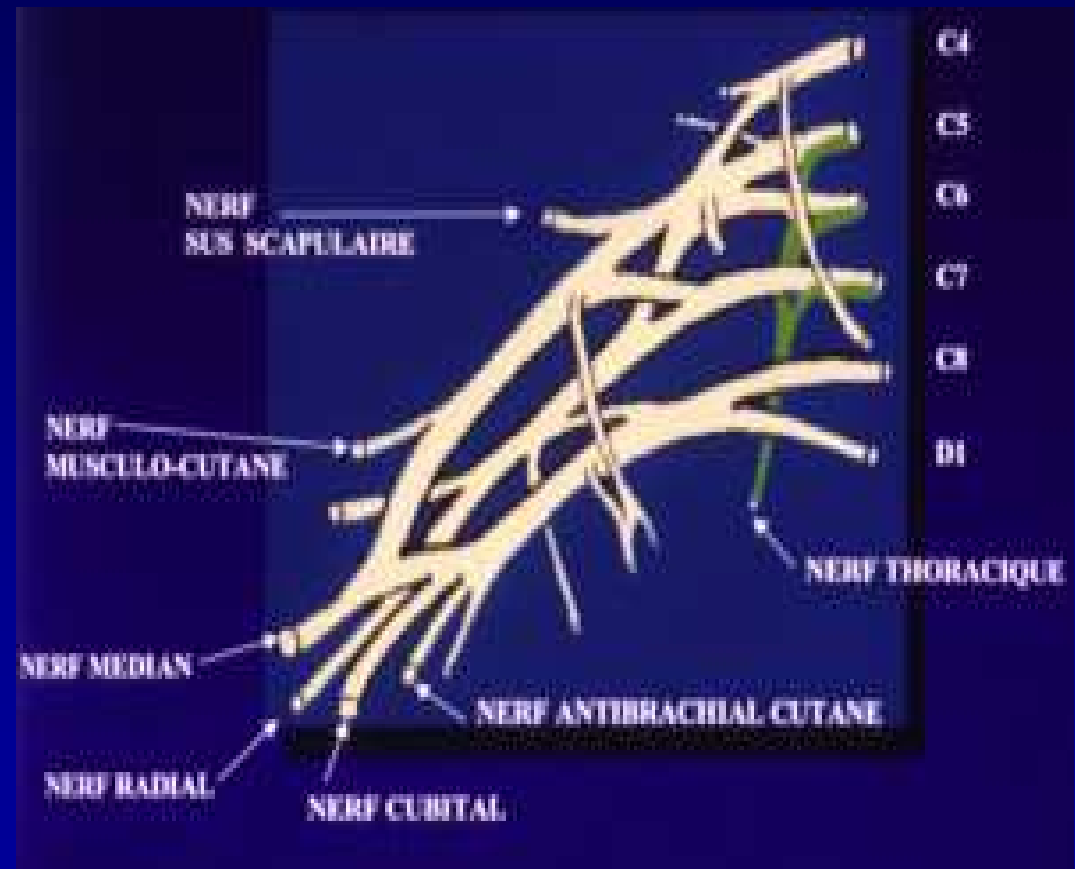


Anatomie du nerf de charles BELL

Il naît des racines de C5 et C6 et va s'orienter verticalement vers le bas (agressé par les tractions bowling)

C'est un nerf long et gracile (20cm) qui descend vers la paroi thoracique et se coude au niveau de la 2ème cote

Il présente 1 point de fixité au niveau du scalène moyen



Anatomie du muscle grand dentelé

Il s'agit d'un muscle plat large, puissant qui s'étend du bord spinal de l'omoplate en arrière au gril costal en avant.

Il est composé de 3 faisceaux

1° Supérieur de l'angle supérieur de l'omoplate au 2[°] premières côtes

2° Moyen du bord spinal de l'omoplate au 2[°] 3[°] 4[°] et 5[°] côtes

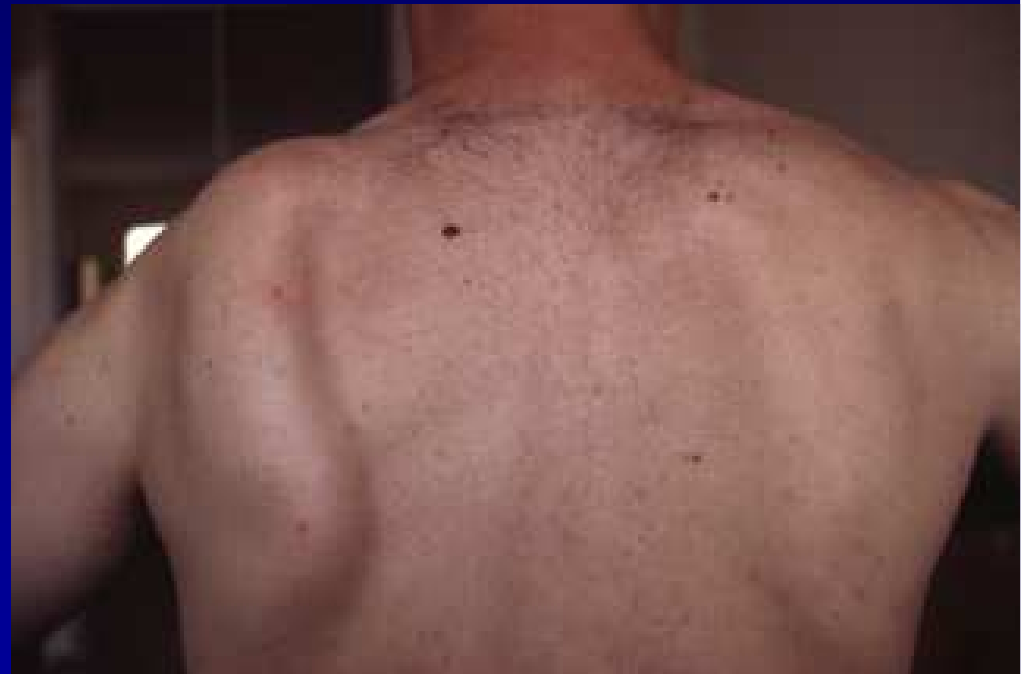3° Inférieur de l'angle inférieur de l'omoplate au 5[°] 6[°] 7[°] 8[°] et 9[°] côtes



Rôle du grand dentelè :
Il est fixateur thoracique de
L'omoplate

CONSEQUENCES DE LA PARALYSIE

LA CONSEQUENCE LA PLUS INVALIDANTE EST LE DEFAUT DE FIXATION DE L'OMOPLATE CONTRE LA CAGE THORACIQUE LORS DES MOUVEMENTS D'ANTE-FLEXION ABDUCTION RESPONSABLE DU « SCAPULA ALATUM » OU « WINGING » DES ANGLO-SAXONS

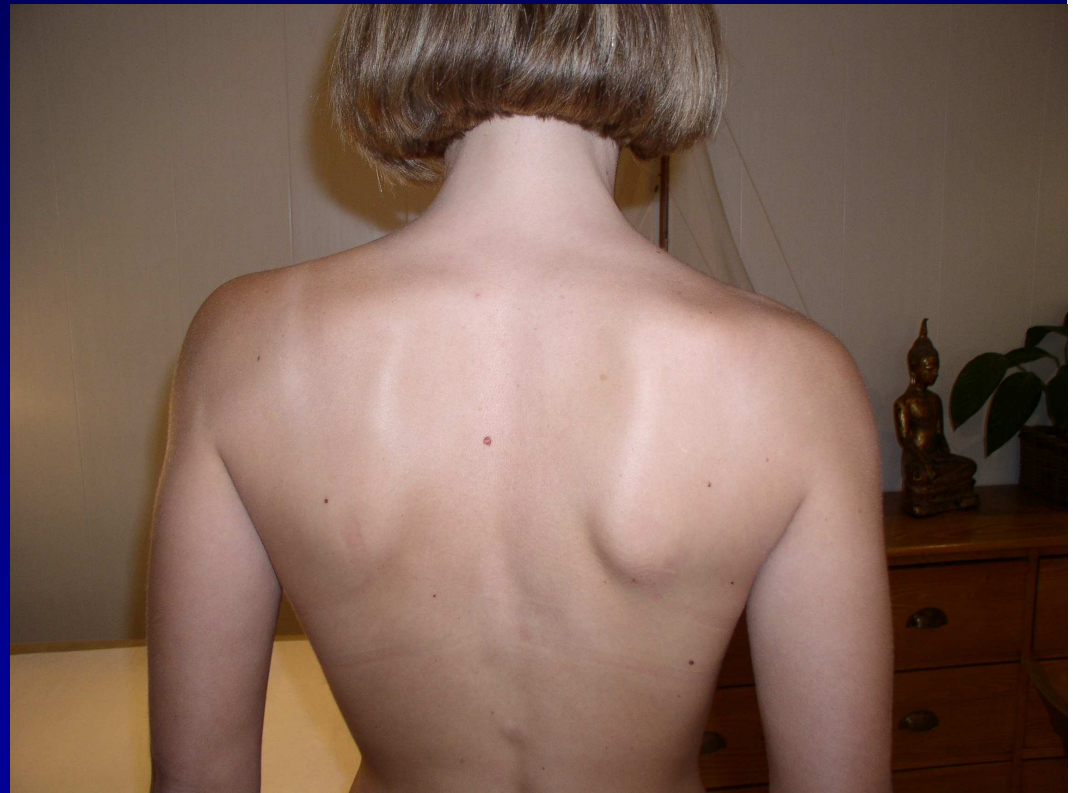

CONSECQUENCES DE LA PARALYSIE

AUTRE CONSECQUENCE

Défaut de rotation active de l'omoplate l'empêchant de la glène de s'orienter en haut et en avant limitant alors l'amplitude de ces gestuelles

- A 110° 120° en élévation antérieur
- A 90° en abduction

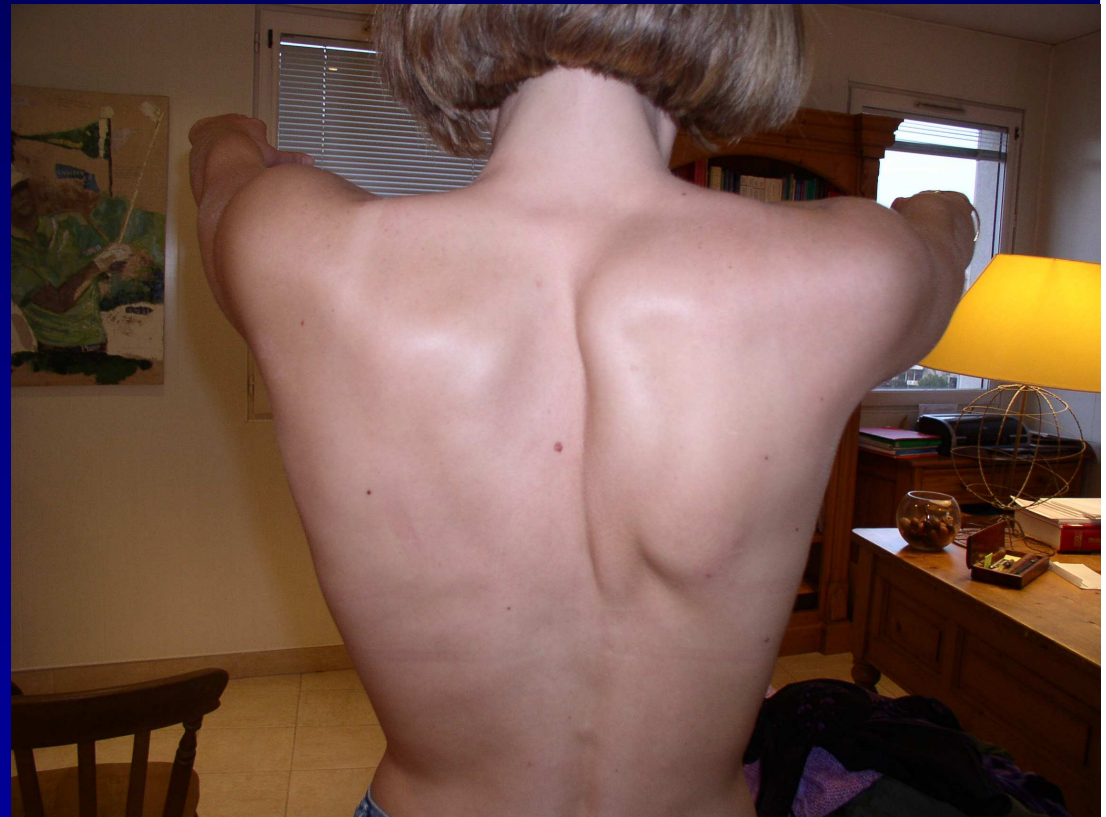

CONSEQUENCES DE LA PARALYSIE

AUTRE CONSEQUENCE

Défaut de rotation active de l'omoplate l'empêchant de la glène de s'orienter en haut et en avant limitant alors l'amplitude de ces gestuelles

- A 110° 120° en élévation antérieur
- A 90° en abduction



DIAGNOSTIQUE CLINIQUE

LA SYMPTOMATOLOGIE

S'EXPRIME SOUVENT PAR UNE DOULEUR DE TOPOGRAPHIE POSTERIEURE A LA SUITE D'UN MOUVEMENT VIOLENT OU AU CONTRAIRE LORS DE LA REPETITION DE MOUVEMENTS

ON RETROUVE SOUVENT UNE POUSSEE INITIALE NOCTURNE

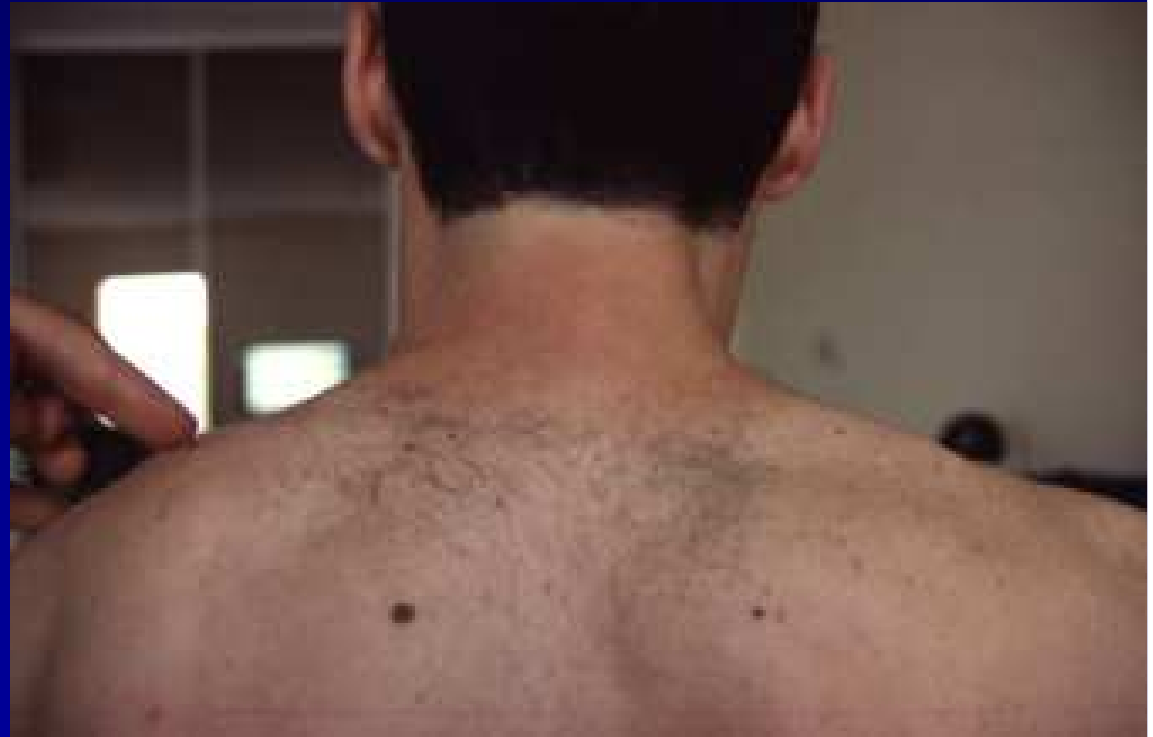QUI VA RAPIDEMENT S'ATTENUER POUR NE LAISSER QU'UNE GENE AVEC FAIBLESSE



DIAGNOSTIQUE CLINIQUE

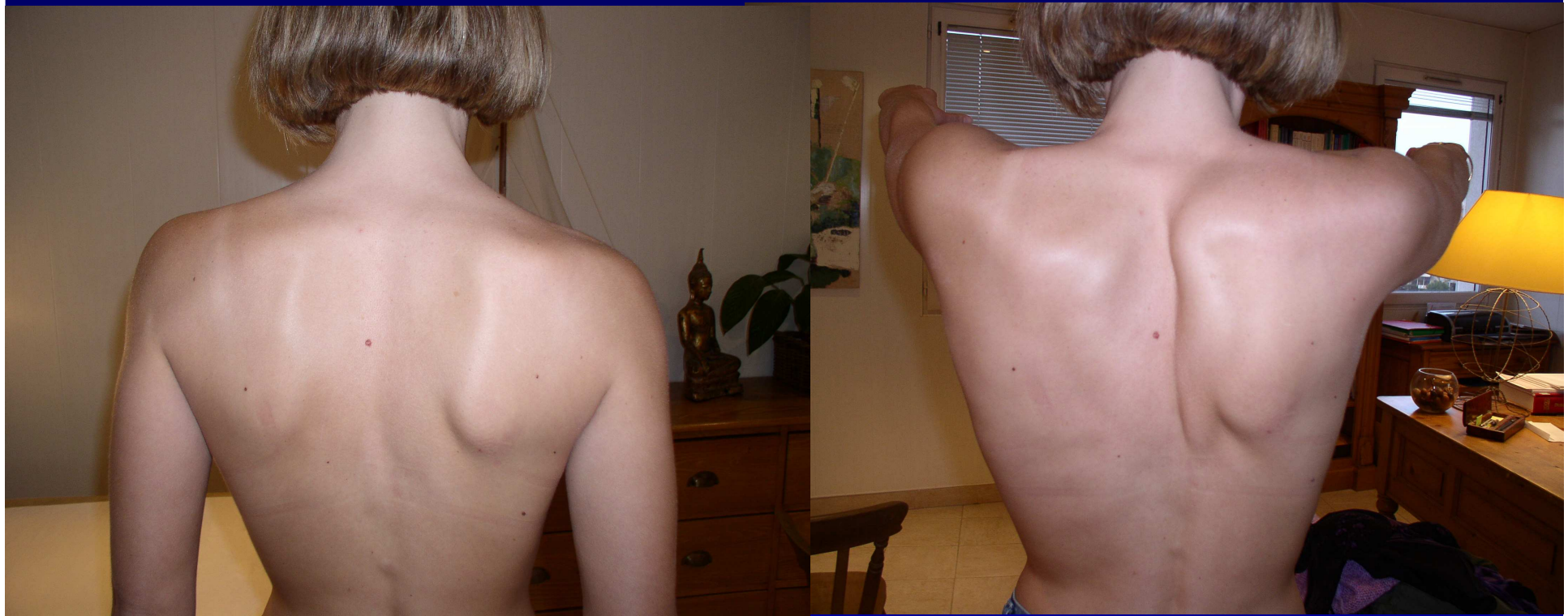A L'INSPECTION

**SAILIE DU BORD
SPINAL
DE L'OMOPLATE OU
SCAPULA ALATUM
AVEC
SOUVENT ASCENSION
DE L'OMOPLATE AVEC
DEFORMATION DU
CREUX
SUS CLAVICULAIRE**

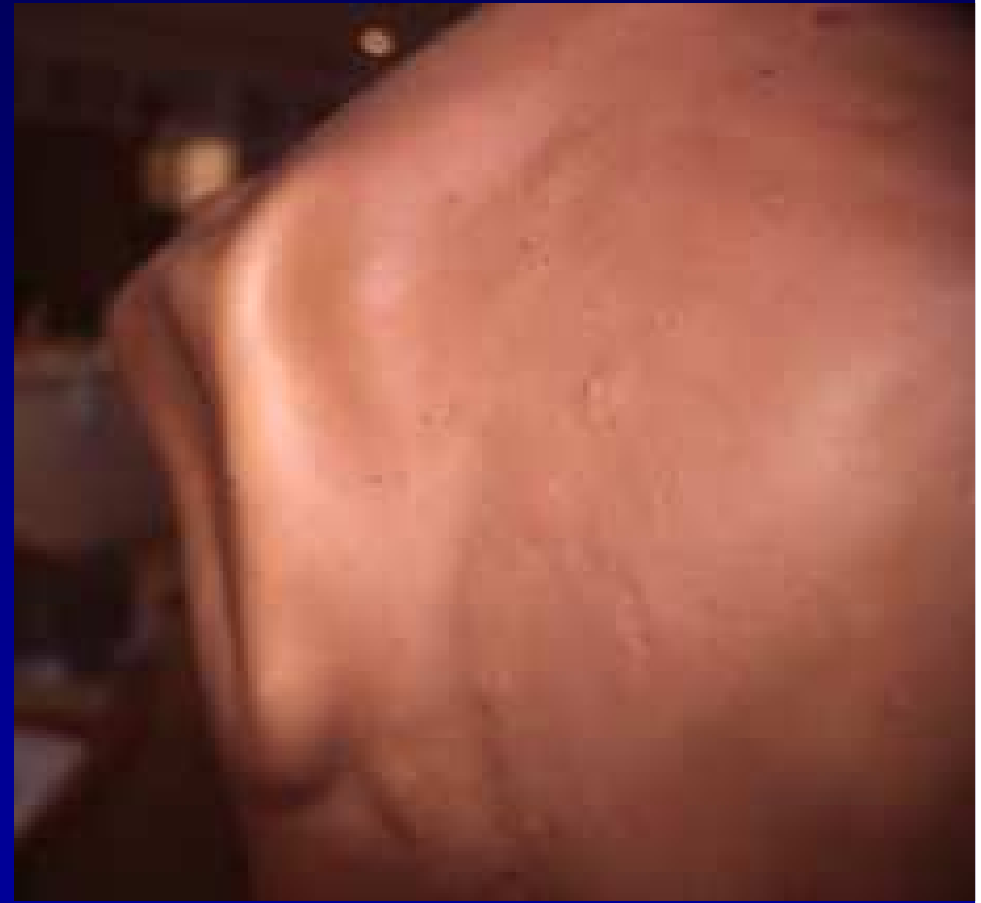
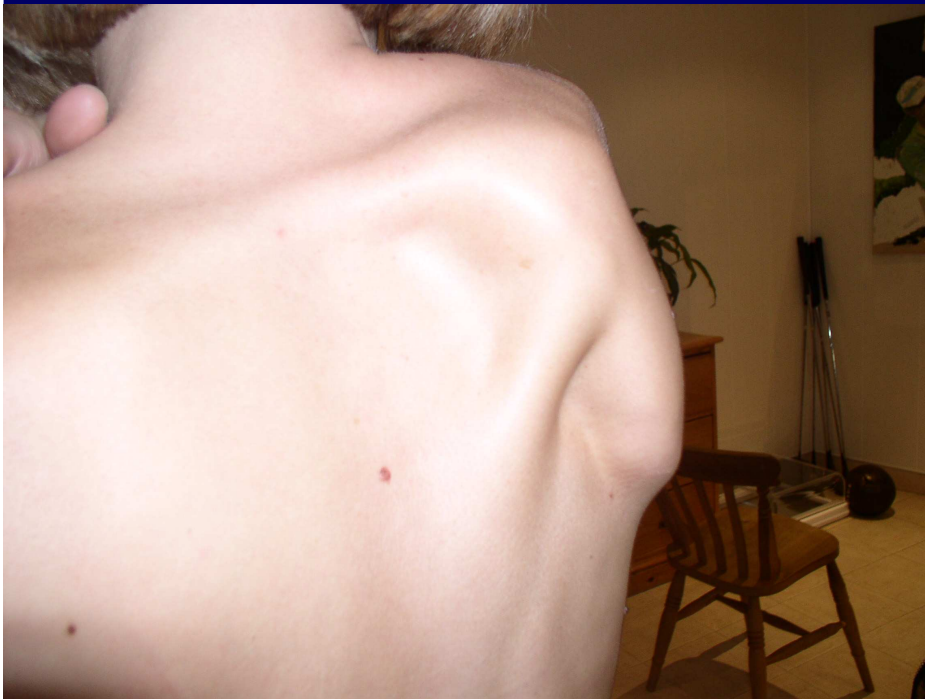
DIAGNOSTIQUE CLINIQUE

INSPECTION



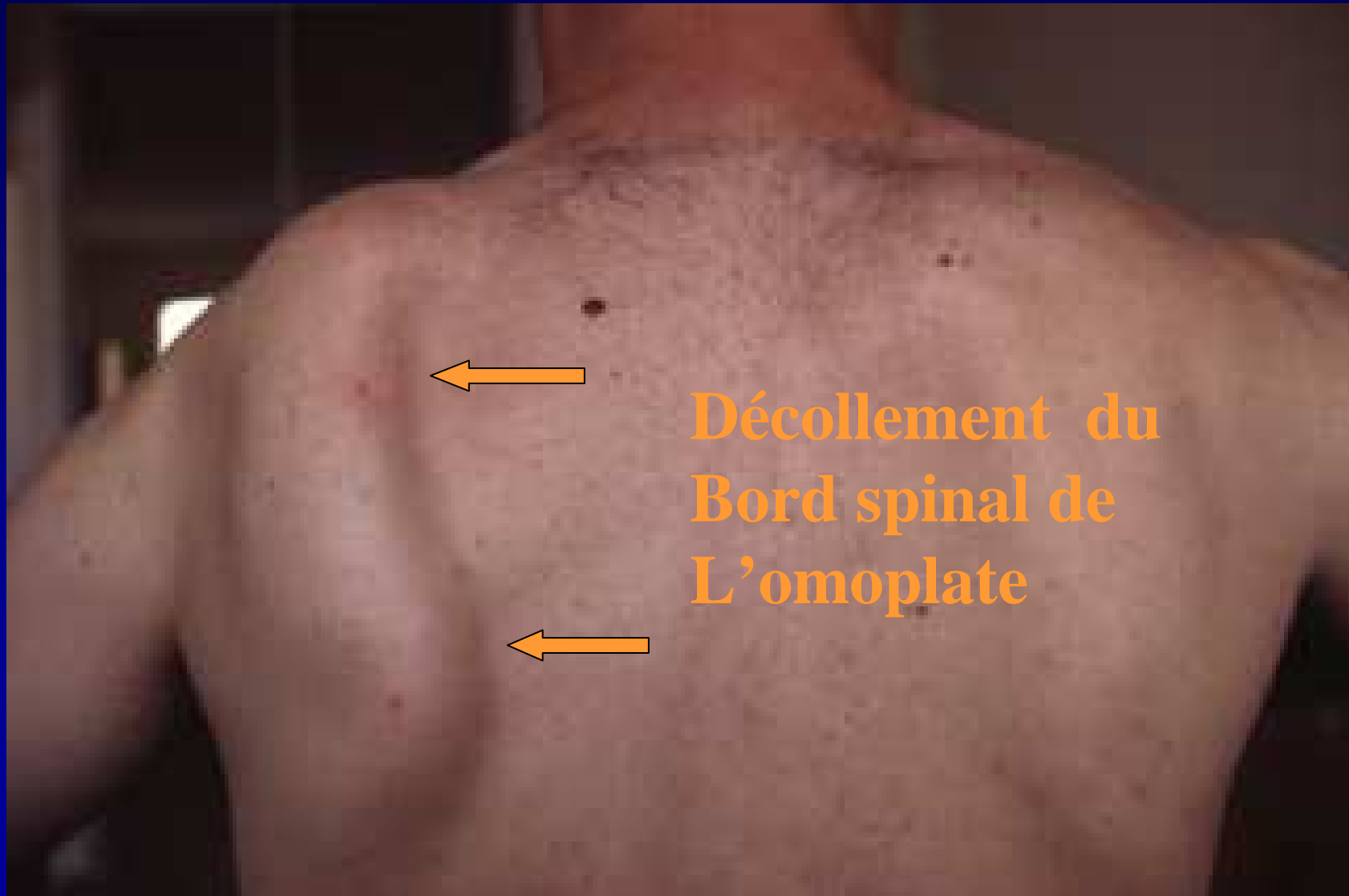
DIAGNOSTIQUE CLINIQUE INSPECTION



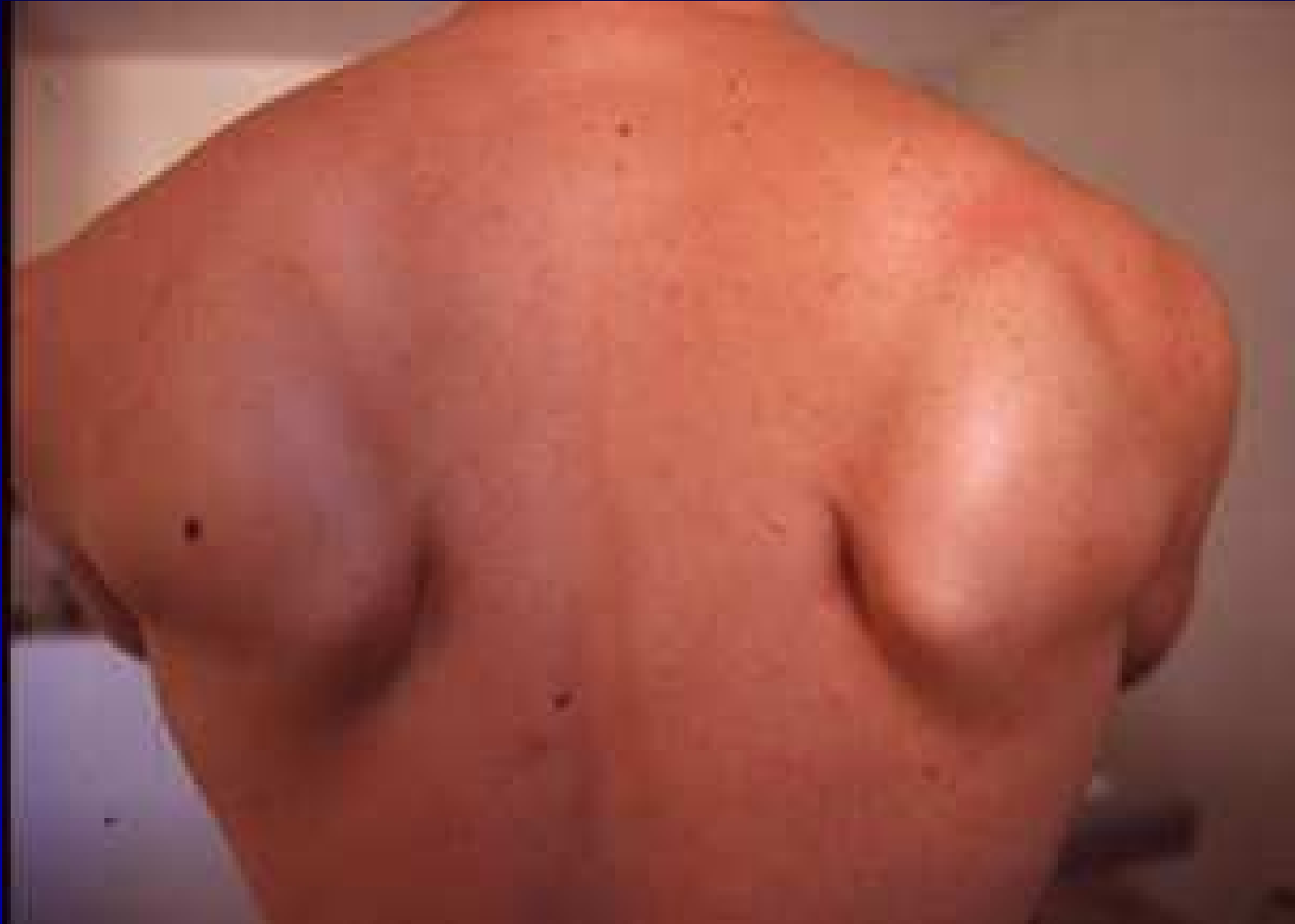MAJORATION LORS DE
L'ANTEPULSION

DIAGNOSTIQUE CLINIQUE

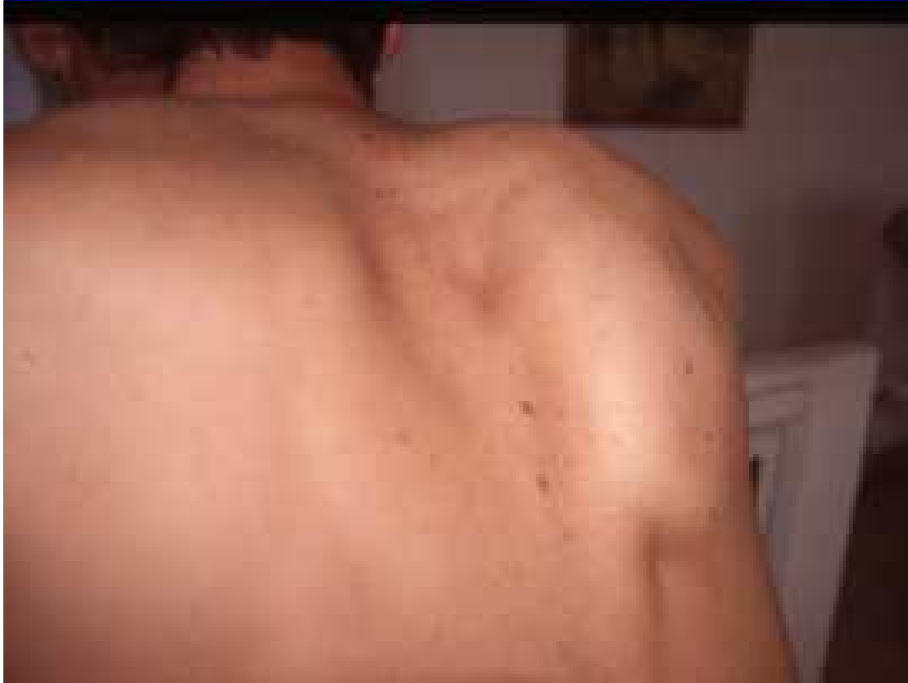INSPECTION



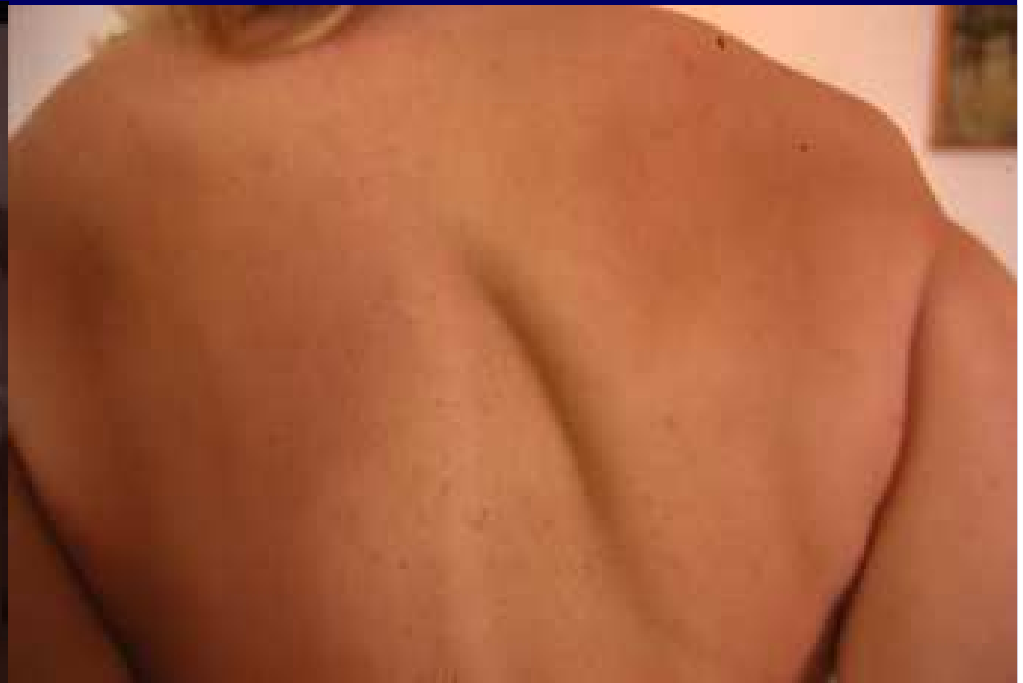DIAGNOSTIQUE CLINIQUE



DIAGNOSTIQUE CLINIQUE FAVORISE PAR EPREUVE DYNAMIQUES



Lors de la pratique de
pompes



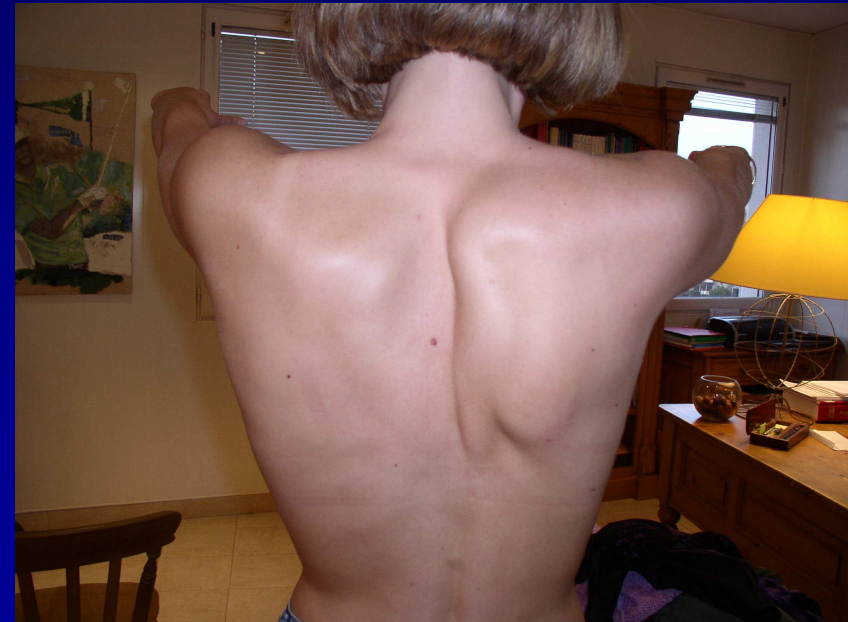Lors de mouvement de
Rétro-pulsion des 2 bras

OUTRE CES EPREUVES DYNAMIQUES LA MOBILISATION OBJECTIVE

1° UNE DIMINUTION

- De l'anteflexion à 110°, 120° d'amplitude
- De l'abduction à 90° d'amplitude

2° UNE FAIBLESSE AU TESTING MUSCULAIRE DU GRAND DENTELE



LA RADIOGRAPHIE

1° L'imagerie est en règle

Négative

2° Une publication dans la

Littérature d'une fausse

Image pariétale par

Superposition du sus épineux

Due à la bascule de l'omoplate

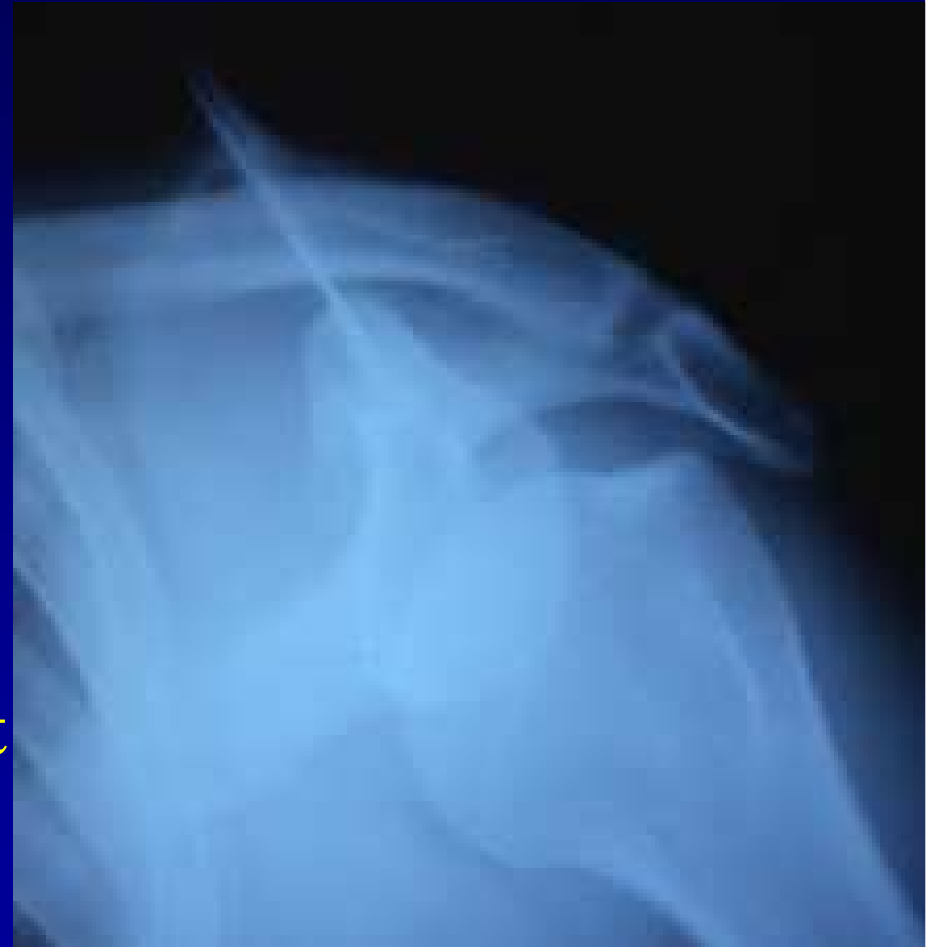EN REALITE

Cette bascule de l'omoplate est

Parfaitement objectivée par la

Saillie de son angle

supéro-interne



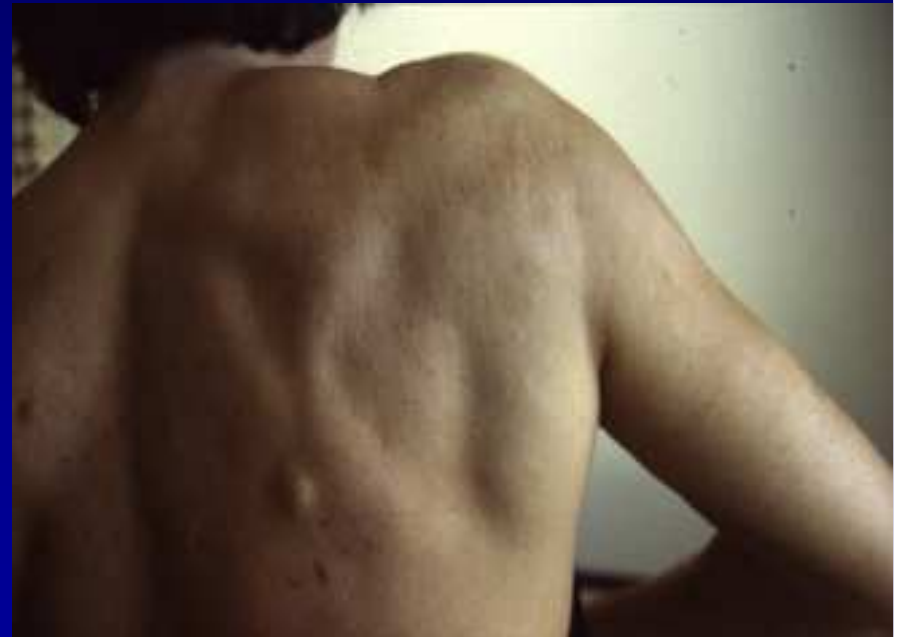L'ELECTRO MYOGRAPHIE

1° L'ELECTROMYOGRAPHIE EST DE
TECHNIQUE DIFFICILE ET
TENTERA DE CONFIRMER LES
FORMES DEBUTANTES PAR UNE
ATTEINTE NEUROGENE

2° ELLE INTERVIENT AU
DIAGNOSTIQUE DIFFERENTIEL
ENTRE

1° Une atteinte radiculaire de type C5 C6

2° Atteinte d'origine musculaire et
notamment la MYOPATHIE FSH
(fascio-scapulo-humérale)



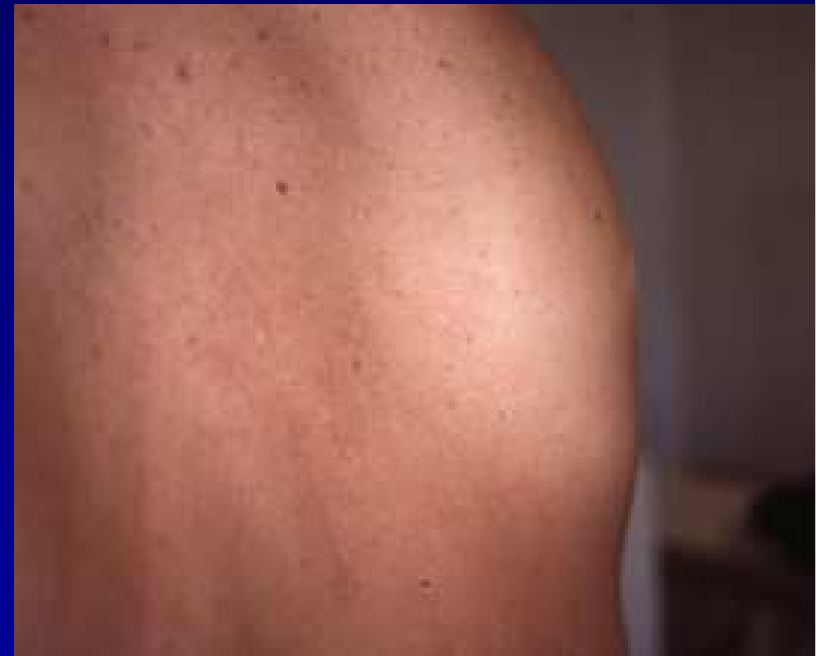L'ELECTRO MYOGRAPHIE

**1° L'ELECTROMYOGRAPHIE EST DE
TECHNIQUE DIFFICILE ET
TENTERA DE CONFIRMER LES
FORMES DEBUTANTES PAR UNE
ATTEINTE NEUROGENE**

**2° ELLE INTERVIENT AU
DIAGNOSTIQUE DIFFERENTIEL
ENTRE**

1° Une atteinte radiculaire de type C5 C6

**2° Atteinte d'origine musculaire et
notamment la MYOPATHIE FSH
(fascio-scapulo-humérale)**



DIAGNOSTIQUE ETIOLOGIQUE

1° MICRO-TRAUMATOLOGIQUE SPORTIF

Bowling (traction vers le bas)

Tir à l'arc, squash, tennis...

2° TRAUMATISMES DIRRECTS

3° MAUVAISE POSITION

En dormant, après anesthésie, après
une cuite...

4° POST CHIRURGICAL

Sein, évidemment
ganglionnaire, résection costale..

5° POST INJECTION

Vaccinal, drogue...



TRAITEMENT

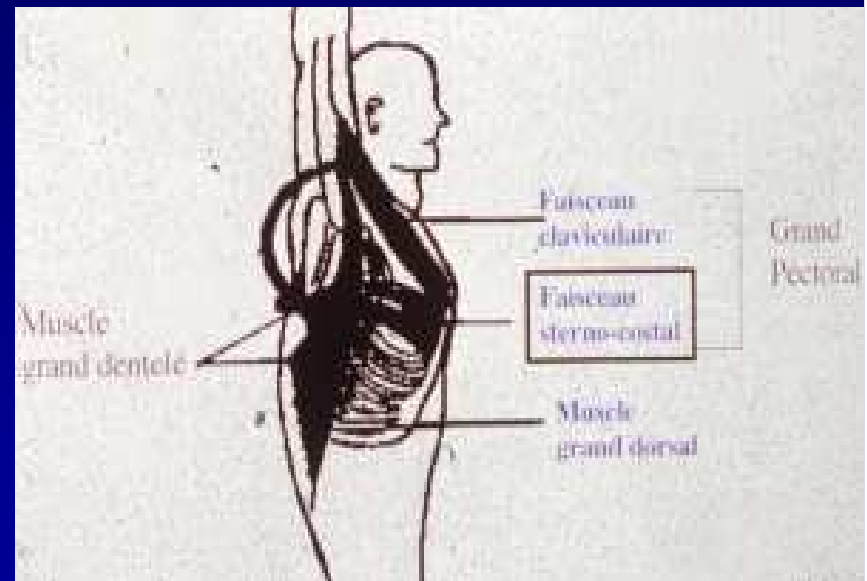
1° INITIALEMENT TOUJOURS MEDICAL

Repos sportif, modification du geste
(revers lifté, bras en abduction
rotation)

Rééducation fonctionnelle mettant en
jeu les fixateurs de l'omoplate
(trapèze, rhomboïde, angulaire de
l'omoplate)

2° AU STADE TARDIF DISCUSSION CHIRURGICALE

Somelet propose une
transplantation du faisceau
sterno-costal du grand pectoral
visant à remplacer le faisceau
supérieur du grand dentelé



MERCI POUR VOTRE ATTENTION

